На правах рукописи

Прыгунов Константин Александрович

ПРОФИЛАКТИЧЕСКИ ОРИЕНТИРОВАННЫЙ ПОДХОД ПРИ ЛЕЧЕНИИ ПАЦИЕНТОВ С ПЕРВИЧНОЙ ОККЛЮЗИОННОЙ ТРАВМОЙ В БОКОВЫХ ОТДЕЛАХ ЗУБНЫХ РЯДОВ

14.01.14 – Стоматология

АВТОРЕФЕРАТ

Диссертации на соискание ученой степени

кандидата медицинских наук

Тверь – 2020

Работа выполнена в федеральном государственном бюджетном образовательном учреждении высшего образования «Смоленский Государственный Медицинский Университет» Министерства здравоохранения Российской Федерации на кафедре ортопедической стоматологии с курсом ортодонтии.

Научный руководитель:

Аболмасов Николай Николаевич, доктор медицинских наук, профессор, заведующий кафедрой ортопедической стоматологии с курсом ортодонтии ФГБОУ ВО «СГМУ» Минздрава РФ

Официальные оппоненты:

Трезубов Владимир Николаевич, заслуженный деятель науки РФ, доктор медицинских наук, профессор, действительный член РАЕН, лауреат премии Правительства РФ, заведующий кафедрой стоматологии ортопедической и материаловедения с курсом ортодонтии взрослых ФГБОУ ВО ПСПбГМУ им. И.П. Павлова Минздрава РФ

Арутюнов Сергей Дарчоевич, заслуженный деятель науки РФ, заслуженный врач РФ, лауреат премии Правительства РФ в области науки и техники, декан факультета среднего профессионального образования, профессор, доктор медицинских наук, зав. кафедрой пропедевтики стоматологических заболеваний ФГБОУ ВО МГМСУ им. А.И. Евдокимова Минздрава РФ

Ведущая организация:

Федеральное государственное бюджетное образовательное учреждение высшего образования «Волгоградский государственный медицинский университет» Минздрава РФ

Защита состоится «_____» _____ 2020 года в _____ часов на заседании диссертационного совета Д208.099.01 при Федеральном государственном бюджетном образовательном учреждении Высшего образования «Тверской государственный медицинский университет» Министерства здравоохранения России по адресу: 170100, Тверь, ул. Советская, 4.

С диссертацией можно ознакомиться на сайте tvergma.ru и в библиотеке ФГБОУ ВО «ТГМУ» Минздрава Российской Федерации по адресу: 170100, Тверь, ул.Советская, 4.

Автореферат разослан «_____» _____ 2020 г.

Учёный секретарь
диссертационного совета
д.м.н., доцент В.В. Мурга

ОБЩАЯ ХАРАКТЕРИСТИКА РАБОТЫ

Актуальность темы исследования

Одним из ведущих факторов сохранения стоматологического здоровья людей является сбалансированность окклюзионно-артикуляционных взаимоотношений зубных рядов. Проблему окклюзии подавляющее большинство учёных и клиницистов считают основополагающей в стоматологии и, во все времена её существования как науки она была предметом пристального внимания (Трезубов, В. Н. и соавт., 2014; Цимбалистов А.В., Копытов А.А., 2015).

Зубочелюстной аппарат человека – это сложная функциональная система, звенья которой (зубные ряды, нейромышечный аппарат, височно-нижнечелюстной сустав) нельзя рассматривать изолированно друг от друга. От качества работы каждого звена зависит состояние окклюзии и, наоборот, нарушение окклюзионных взаимоотношений в зубочелюстной системе может привести в дальнейшем к структурному дисбалансу в человеческом организме (Шашмурина В.Р., 2016; Мамедова Л.А., 2014; Attilio D., 2014; Арутюнов С.Д., 2017; Трезубов В.Н. и соавт., 2014).

Наиболее значимое влияние на формирование постоянного прикуса оказывают первые моляры, занимающие определенное положение при своем прорезывании и, являясь своего рода «центрами», вокруг которых продолжается дальнейшее становление зубочелюстной системы. Этот этап её онтогенеза является наиболее важным и, кроме влияния естественных причин, в том числе и негативного характера, весьма значительна роль стоматолога. Учитывая тот факт, что шестые зубы прорезываются первыми, нередко с неполностью минерализованными твёрдыми тканями, и чаще всего первыми же подвергаются терапевтическому, а затем и ортопедическому лечению, необходимо очень тщательное формирование их окклюзионной поверхности. Врачи, устраняющие дефекты твёрдых тканей этих зубов на этапе прорезывания, часто не выполняют необходимых требований. По мнению С. Д. Арутюнова (2017), В.И. Шемонаева с соавт. (2011), И.В. Борисовой и А.В. Штефан (2014), А.И. Николаева (2012) повышенное стремление стоматологов к достижению высокого эстетического результата часто приводит к менее внимательному отношению к окклюзии.

В последние годы существенно возросло число больных с мышечно-суставной дисфункцией и патологией окклюзии (Сёмкин В.А., Рабухина Н.А. и соавт., 2007; А.П. Ховат и соавт. 2005). Прямую связь между симптомами нарушений ВНЧС и окклюзионными достоверно доказали В.В. Баданин (2003) и М.М. Антоник с соавт. (2011).

Несмотря на постоянный и неугасающий интерес к окклюзии (Трезубов В.Н., 1989; Трезубов В.Н., Щербаков А.С. и соавт., 2010, 2014; Жулёв Е.Н., 1971, 2012), сложился стойкий стереотип высокой сложности и запутанности этой темы (Аболмасов Н.Н., 2003, 2010; Ронкин К., 2018; Ильичёв Н.В., 2018). Сложившуюся ситуацию А.Б., Лысейко (2013) объясняет использованием устаревших методов для выявления окклюзионных нарушений.

Ещё одним немаловажным фактором, приводящим к развитию первичной окклюзионной травмы, можно считать период прорезывания восьмых зубов (16-25 лет), которые при наличии уже сформированной стабильной окклюзии и физиологических формах прикуса могут оказать негативное влияние на окклюзионно-артикуляционные взаимоотношения. Часто восьмые зубы, прорезывающиеся в неправильном положении (с пересечением окклюзионной плоскости), являются причиной супраконтактов, в том числе и наиболее опасных – гипербалансирующих, приводящих к изменению жевательных движений и патологии височно-нижнечелюстных суставов. Клиническая картина может быть осложнена при их ретенции, распространённость которой по данным Р.А. Фадеева и Ю.П. Шевелёвой (2014) составляет при нейтральном соотношении зубных рядов 17,9%.

Таким образом, в молодом возрасте на этапах формирования зубочелюстной системы есть два наиболее значимых периода – прорезывание шестых и восьмых зубов. Ввиду отсутствия должным образом поставленной диспансеризации, профилактически ориентированных стоматологических клиник, к моменту формирования постоянного прикуса значительная доля лиц молодого возраста имеет предрасполагающие факторы или уже сформировавшуюся первичную травматическую окклюзию. В ряде случаев, последняя, может осложняться дисфункциональными патологическими состояниями ВНЧС.

Резюмируя вышесказанное, можно считать, что проблема диагностики окклюзионно-артикуляционных нарушений, с учётом риска возникновения первичной окклюзионной травмы, приводящей к более сложной патологии, остается весьма актуальной.

Цель исследования

Совершенствование методов диагностики, профилактики и реабилитации у пациентов с первичной травматической окклюзией в боковых отделах зубных рядов.

Задачи исследования

1. Провести комплексную оценку состояния боковых зубов у лиц в возрасте 18-29 лет с целостными зубными рядами, с учётом факторов риска возникновения первичной окклюзионной травмы и определением её наиболее частых клинических форм.

2. Проанализировать частоту ятрогенных факторов и их влияние на формирование первичной окклюзионной травмы при замещении дефектов коронковой части боковых зубов.

3. Уточнить влияние третьих моляров (прорезавшихся, в период прорезывания и ретенированных) на окклюзионно-артикуляционные взаимоотношения зубных рядов, обосновать необходимость их удаления и изучить влияние различных параметров биостимулирующего лазерного излучения на скорость репаративных процессов в области лунок экстрагированных зубов.

4. Провести сравнительный анализ результатов замещения дефектов твёрдых тканей боковых зубов у пациентов в возрасте 18-29 лет с применением

современной, всесторонней диагностики окклюзии и учётом её индивидуальных особенностей.

5. Разработать комплекс диагностических тестов и лечебно-профилактический подход при замещении дефектов твёрдых тканей боковых зубов.

Научная новизна

- Впервые проведена комплексная оценка окклюзионно-артикуляционных взаимоотношений 306 человек с целостными зубными рядами и ортогнатическим прикусом (ортогнатическим соотношением) с целью выявления факторов рисков и симптомов первичной травматической окклюзии, в результате чего было установлено, что наибольшее влияние на возникновение нарушений окклюзионных контактов оказывает сочетанное воздействие ятрогенных причин связаных с проведением терапевтического лечения (пломбирование зубов) и влияние третьих моляров.

- Впервые предложен окклюзионный индекс боковых зубов (патент № 2684182), который позволяет количественно выразить контакты боковых зубов в положении центральной (привычной) окклюзии, что позволяет достоверно оценивать окклюзионные контакты при проведении лечения, связанного с коррекцией окклюзионно-артикуляционных взаимоотношений.

- Получены новые данные о влиянии биспектральной фотодинамической терапии на репаративные процессы в области лунок удалённых третьих моляров и запатентован новый способ лечения «Способ лечения воспалительных заболеваний слизистых оболочек челюстно-лицевой области» (патент № 2690414).

- Проведён сравнительный анализ различных методов диагностики окклюзионно-артикуляционных взаимоотношений, который показал высокую результативность предложенного способа индексной оценки окклюзионных контактов с проведением фотопротокола до, в процессе и после лечения.

- Впервые предложен алгоритм диагностических и лечебных мероприятий, учитывающий наиболее вероятный этиологический фактор первичной окклюзионной травмы, позволяющий контролировать и оценивать результаты лечения.

ТЕОРЕТИЧЕСКАЯ И ПРАКТИЧЕСКАЯ ЗНАЧИМОСТЬ РАБОТЫ

- Использование авторской методики индексной оценки окклюзионных контактов и фотопротокола позволят объективно оценивать имеющуюся клиническую ситуацию, документировать полученные данные и контролировать результаты проводимого лечения.

- Индекс оценки окклюзионных контактов боковых зубов и фотопротокол возможно использовать при оценке результатов стоматологического лечения, связанного с изменениями окклюзионного рельефа при терапевтическом, ортопедическом, ортодонтическом лечении в качестве объективного критерия результатов лечения.

- Окклюзионный индекс в виде трёх чисел позволяет оценивать результаты проводимого лечения с учётом изменений происходящих в пределах зубов разных функциональных групп.

- Предложенный способ лечения пациентов при удалении восьмых зубов позволяет снизить болевую реакцию у пациентов в послеоперационном периоде и ускорить репаративные процессы.

- Использование предложенного алгоритма лечебных и диагностических мероприятий при курации пациентов любого стоматологического профиля, связанного с коррекцией окклюзионно-артикуляционных взаимоотношений, позволит минимизировать врачебные ошибки и снизить риск возникновения первичной травматической окклюзии.

- Алгоритм диагностических и лечебных мероприятий учитывает разный уровень оснащённости стоматологического приёма.

Основные положения, выносимые на защиту

1. Высокая встречаемость окклюзионо-артикуляционных нарушений среди обследованных лиц с целостными зубными рядами и физиологическими формами прикуса свидетельствует о необходимости ранней профилактики первичной окклюзионной травмы.

2. Наиболее частыми этиологическими факторами первичной травматической окклюзии являются сочетанное действие ятрогенных причин (дефекты моделирования коронковой части зуба) и влияние третьих моляров.

3. Предложенная индексная оценка окклюзии (окклюзионный индекс боковых зубов) и фотопротокол являются репрезентативным методом диагностики и контроля результатов стоматологического лечения, связанного с устранением окклюзионно-артикуляционных нарушений.

Соответствие диссертации паспорту специальности

Диссертационное исследование полностью соответствует паспорту специальности: 14.01.14 «Стоматология» (медицинские науки).

Апробация работы

Материалы и основные положения диссертационного исследования доложены, обсуждены и одобрены на заседаниях кафедры ортопедической стоматологии с курсом ортодонтии ФГБОУ ВО «СГМУ» Минздрава России (г. Смоленск, 2015, 2016, 2017, 2018, 2019), а также на конференциях, в том числе с международным участием: на XXXVI Всероссийской научно-практической конференции Стоматологической Ассоциации России «СТОМАТОЛОГИЯ XXI века» по теме «Окклюзионная составляющая при комплексной реабилитации пациентов с аномалиями и деформациями зубочелюстной системы» (г. Москва, 2016), на IX Санкт-Петербургском стоматологическом Форуме и Международной научно-практической конференции «Актуальные вопросы стоматологии» (г. Санкт-Петербург, 2016), на семинаре и заседании АССО совместно со СтАр «Междисциплинарный подход к ведению пациентов с патологией пародонта» (г. Смоленск, 2017), на заседании секции гнатологии Стоматологической Ассоциации России по теме «Многоцелевой подход в диагностике и лечении пациентов с осложнёнными заболеваниями височно-нижнечелюстного сустава» (г. Москва, 2017), на республиканской научно-практической конференции с международным участием, посвященной 50-летию кафедры ортопедической

стоматологии УО «Белорусский государственный медицинский университет» на тему «Комплексная реабилитация пациентов в клинике ортопедической стоматологии» (г. Минск, 2017), на семинаре по теме «Окклюзия и артикуляция в повседневной стоматологической практике» (г. Москва, 2017), на научно-практической конференции «Современные методы диагностики окклюзионно-артикуляционных взаимоотношений на стоматологическом приёме» (г. Смоленск, 2018), на заседании дискуссионного клуба стоматологов Калужской Области по теме «Современные методы диагностики окклюзионно-артикуляционных взаимоотношений» (г. Калуга, 2018), на международном конгрессе «Antwerp Medical Student's congress» (г. Антверпен, Бельгия, 2019).

Внедрение результатов исследования

Результаты проведенных исследований, разработанный алгоритм диагностических и лечебных мероприятий при лечении пациентов с симптомами или риском возникновения первичной окклюзионной травмы, способ лечения воспалительных заболеваний слизистой оболочки челюстно-лицевой области и окклюзионный индекс боковых зубов внедрены в лечебный процесс клинической базы кафедры ортопедической стоматологии с курсом ортодонтии ФГБОУ ВО «Смоленский Государственный Медицинский Университет» Минздрава России, отделением ортопедической стоматологии Смоленская Областная Клиническая Стоматологическая Поликлинника, ОГАУЗ Стоматологическая поликлиника №1 г. Смоленск, ортопедическим отделением, а также в ООО «Д.С. Стоматология» (г. Калуга).

Личный вклад автора в проведении исследования

Автором сформулированы концепция, цель, задачи исследования, положения, выносимые на защиту, проведён самостоятельный аналитический обзор отечественной и зарубежной литературы по изучаемой проблеме. Разработан алгоритм диагностических и лечебных мероприятий, применён статистический анализ данных, выполнено обследование с использованием фотопротокола, проведено цитоморфологическое исследование, усовершенствовано оборудование для проведения физиотерапевтического лечения.

Анализ, статистическая обработка данных и интерпретация полученных результатов, написание и оформление рукописи диссертации, представление результатов работы в научных публикациях и в виде докладов на конференциях осуществлялись автором лично.

Публикация результатов исследования

По теме диссертационного исследования опубликовано 9 печатных работ, 4 из них журналах, рекомендованных ВАК Минобрнауки России, 1 в международном издании, получены 2 патента на изобретения.

Структура и объём диссертации

Диссертация изложена на 178 страницах машинописного текста и состоит из введения, четырёх глав, выводов, практических рекомендаций, списка

литературы, состоящего из 152-х отечественных и 41 зарубежных источников. Работа иллюстрирована 87 рисунками и 7 таблицами, содержит 3 приложения.

СОДЕРЖАНИЕ РАБОТЫ

Объект и методы исследования

Объектами исследования явились 306 человек со сформированной зубочелюстной системой. Критерии включения в исследование: возраст 18-29 лет, целостные зубные ряды, ортогнатический прикус (ортогнатическое соотношение) с двусторонним первым классом по Энглю, отсутствие тяжёлых соматических заболеваний.

На основании проведенного обследования из числа 306 человек, нами были выделены 4 группы в зависимости от этиологических причин первичной окклюзионной травмы.

В первую группу вошли 60 человек, имеющих ятрогенные окклюзионно-артикуляционные нарушения, связанные с проведением терапевтического или ортопедического стоматологического лечения.

Во вторую – 39 респондентов, имеющих окклюзионно-артикуляционные нарушения, связанные с третьими молярами (прорезавшимися, находящимися в стадии прорезывания или ретинированными).

В третьей группе у 162 лиц окклюзионно-артикуляционные нарушения, связанны с сочетанным воздействием ятрогенных факторов и влиянием третьих моляров.

В четвёртую группу вошли 45 лиц без окклюзионно-артикуляционных нарушений, в том числе, подвергавшихся стоматологическим вмешательствам, отвечающим клиническим требованиям.

В дальнейшем аналогичным образом были сформированы три основных группы и контрольная группа, в которых проводился полный комплекс диагностических и лечебных мероприятий. Таким образом, в первую, вторую и третью основные группы вошли 45, 32 и 41 пациентов соответственно, контрольную группу составили 45 человек без окклюзионно-артикуляционных нарушений.

Методы исследования

Оценку состояния органов полости рта проводили по общепринятой методике, с использованием традиционного набора стоматологических инструментов. Обследование проводилось с использованием основных методов (опрос, осмотр, пальпация, зондирование, перкуссия) и дополнительных (рентгенологическое исследование, изучение контрольно-диагностических моделей, различные методы окклюдографии, аксиография).

При осмотре оценивали состояние зубов, зубных рядов, прикуса; оценивали качество ранее проведенного терапевтического и ортопедического лечения. При оценке качества пломб отмечали их соответствие клиническим требованиям: наличие краевой щели, соответствие анатомической форме реставрируемого зуба, качество контактного пункта.

При оценке соответствия искусственных коронок клиническим требованиям особое внимание обращали на моделировку и краевое прилегание конструкции.

Оценивали расположение каждого бугорка по отношению к окклюзионной плоскости. Создан ли правильный контакт зубов после пломбирования или протезирования (опорные бугорки должны контактировать с ямками или краевыми гребнями одноимённых антагонистов).

При изучении окклюзионно-артикуляционных взаимоотношений зубных рядов использовали артикуляционную бумагу и окклюзионный воск; изготавливали контрольно-диагностические модели с их последующей загипсовкой в регулируемый артикулятор Protar evo 7, использовали систему T-Scan III и диагностический комплекс Prosystom.

Система Prosystom включает в себя следующие элементы: прикусная вилка, центральный и боковые маркеры, столик-гексапод, камера, программное обеспечение Prosystom, включающее в себя виртуальный аксиограф и виртуальный артикулятор с возможностью переноса данных в механические артикуляторы различных систем и совместимая с программным обеспечением Exocad и персональный компьютер. При использовании диагностического комплекса Prosystom имеется возможность совмещения его с программным обеспечением Exocad, что позволяет планировать и прогнозировать изменения окклюзии и артикуляции при проведении различных методов ортопедического лечения.

Компьютерный комплекс T-Scan III (США) является стоматологическим устройством, применяющимся для анализа относительной окклюзионной силы, которая регистрируется внутриротовым способом с помощью сенсора, измеряющего степень давления. Система даёт возможность определить первичный окклюзионный контакт, порядок появления остальных и относительную силу давления каждого из них.

В соответствии с протоколом исследования, полученные данные у всех пациентов оценивали по единому алгоритму: период появления и локализация первого окклюзионного контакта, долевое участие каждого зуба, наличие или отсутствие контакта между всеми зубами и процентное распределение баланса сил при множественной окклюзии между правой и левой сторонами, направление и распределение суммарной окклюзионной нагрузки. При отклонении траектории последней и при увеличении времени достижения множественной окклюзии устанавливали возможные причины. К ним можно отнести следующие факторы: преждевременный контакт или супраконтакт, который идентифицируется с помощью цветовой кодировки («легенда»), изменение очерёдности смыкания в процессе достижения максимального фиссурно-бугоркового контакта зубов-антагонистов различных функциональных групп, локальное увеличение площади окклюзионного смыкания.

Учитывая необходимость использования сложного оборудования, значительных временных и финансовых затрат при использовании T-Scan и Prosystom, мы разработали простой, но информативный метод цифровой оценки окклюзионных контактов, который возможно использовать в повседневной стоматологической практике без использования дорогостоящего

оборудования. Нами был предложен метод индексной оценки окклюзионных контактов боковых зубов (патент №2684182).

Оценку окклюзионных контактов и цифровую запись (Рисунок 1) осуществляют в виде трёх чисел, располагающихся через запятую. Первое из них означает максимальное количество контактов с участием клыков – 2, второе – количество контактирующих точек с участием премоляров – 12, третья – моляров (за исключением восьмых зубов) – 20.

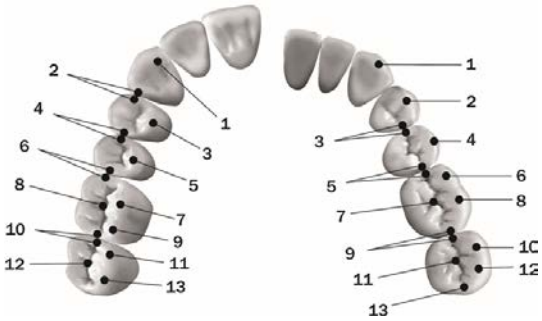

Рисунок 1 – Схематическое изображение контактов зубов в положении центральной окклюзии: 1 – контакты клыков; 2, 3, 4, 5 – контакты с участием премоляров; 6, 7, 8, 9, 10, 11, 12, 13 – контакты с участием моляров

Подсчёт контактирующих точек проводится на зубах нижней челюсти после проведения внутриротовой окклюдографии с использованием артикуляционной бумаги Bausch 100 мкм и фотографировании зубного ряда. Максимальное значение индекса центральной (привычной) окклюзии при сбалансированных окклюзионных контактах и наличии всех клыков, премоляров и моляров составляет в сумме 34 и записывается в виде трёх цифр через запятую (2, 12, 20), что позволяет оценить количество контактов зубов разных функциональных групп.

Учитывая, что предложенная методика позволяет количественно оценить окклюзионные контакты лишь в одном статичном положении – центральной (привычной) окклюзии, одновременно с определением окклюзионного индекса, всем пациентам проводился анализ траекторий перемещения нижней челюсти (артикуляции) с их фоторегистрацией. Фотопротокол, заключался в фотографировании зубных рядов в положении центральной окклюзии (фронтальная фотография и боковые под углом 45 градусов), передней окклюзии, зубных рядов обеих челюстей со стороны окклюзионной поверхности, при боковых окклюзиях получали фотографии с обеих сторон (рабочей и балансирующей).

Данное исследование проведено всем пациентам основных групп до, при необходимости на этапе планирования и по завершении лечения пациентам контрольной группы.

Пациентам всех трёх групп по показаниям проводилось стоматологическое лечение в зависимости от клинической картины и причин первичной травматической окклюзии. Перечень лечебных мероприятий представлен в Таблице 1.

При проведении избирательного пришлифовывания зубов пациентам проводили психоэмоциональную подготовку. Разъясняли необходимость получения множественного окклюзионного контакта путём некоторого изменения поверхности смыкания зубов для устранения факторов риска их травматической перегрузки. При этом некоторым пациентам демонстрировали на моделях наличие преждевременных контактов и в виртуальном пространстве при помощи системы Prosystom, T-Scan III что способствовало их более быстрому убеждению в необходимости коррекции.

Таблица 1 – Лечебные мероприятия у пациентов основных групп

Лечебные мероприятия / Группа		1 группа n=45	2 группа n=32	3 группа n=41
Первичное избирательное пришлифовывание		45	32	41
Удаление третьих моляров	1	0	3	3
	2	0	6	5
	3	0	3	7
	4	0	17	26
Ортодонтическое лечение	аномалии положения зубов	3	5	6
	аномалии зубных рядов	0	1	1
	сочетанные	0	0	2
Реставрационное лечение	прямые реставрации	72	0	67
	микропротезы	131	0	119
	коронка	73	0	68
Окончательное избирательное пришлифовывание		45	32	41

В 1 и 3 группах проводилось ортопедическое лечение с использованием микропротезов и цельнокерамических коронок из дисиликата лития. Указанные конструкции применялись для замены не отвечающих клиническим требованиям пломб, а также при замещении дефектов твердых тканей зубов кариозного и некариозного происхождения. Вид конструкции зависел от степени разрушения зуба и его витальности (Таблица 1).

Во всех трёх группах по показаниям проводилось ортодонтическое лечение брекет-системами.

У пациентов второй и третьей группы план лечения включал удаление восьмых зубов. Во второй группе третьи моляры являлись основной причиной возникновения первичной травматической окклюзии. У пациентов третьей группы кроме этого имелись и ятрогенные причины окклюзионной травмы.

С целью выявления взаимосвязи между процессом прорезывания третьих моляров и изменений в зубных рядах анализировали контрольно-диагностические модели и ортопантомограммы. Анализ ортопантомограмм заключался в определении состояния тканей пародонта, определении осей наклона третьих моляров по отношению ко вторым и к сагиттальной плоскости. На основании проведенных измерений определялись показания к удалению третьих моляров.

Учитывая, что операция удаления восьмых зубов является достаточно травматичной манипуляцией нами был предложен «Способ лечения воспалительных заболеваний слизистых оболочек челюстно-лицевой области». Для его осуществления в послеоперационном периоде проводили лазерную фотодинамическую терапию раневой поверхности с применением фотоактивного сенсибилизатора геля «Рададент» (ООО «Рада Фарма») и модернизированный аппарат «УЗОР-2К».

Удаляли одновременно верхний и нижний зубы мудрости на одной из сторон. На 2-е, 3-и и 5-е сутки после удаления одна из лунок подвергалась физиотерапевтическому воздействию низкоинтенсивного лазерного излучения с помощью биспектральной насадки, а другая в периоде реабилитации не обрабатывалась.

Для подтверждения эффективности предложенной методики лечения у 10 пациентов второй группы на 3-е, 7-е и 12-е сутки получали соскобы с раневой поверхности лунок третьих моляров и проводили цитологическое обследование на базе патологоанатомической лаборатории Медицинского Радиологического Научного Центра имени «А.Ф. Цыба» в г. Обнинск. Окрашивание препарата проводилось при помощи азур-эозина (по Паппенгейму) с дальнейшим цитологическим исследованием с применением микроскопа ZEISS AXIO LAB A1.

Был проведен рандомизированный простой слепой эксперимент, в части морфологического исследования – двойное слепое исследование.

Статистическая обработка материалов производилась с помощью программного обеспечения SAS (Statistical Analysis System) v9.4. и Excel (Microsoft Office 2010) в среде операционной системы Windows 10.

Результаты исследований и их обсуждение

По результатам комплексного обследования и сравнительном анализе данных о характере смыкания зубов среди 306 лиц 18-29 лет нами было установлено, что множественные равномерные контакты в положении центральной окклюзии на боковых зубах, не требующие коррекции, отмечены лишь у 45 человек. Из них только у 15 респондентов не обнаружено следов стоматологического вмешательства. В то же время, у 30 человек были проведены стоматологические манипуляции, но не выявлено никаких признаков нарушений окклюзии и артикуляции при всевозможных перемещениях нижней челюсти (Рисунок 2).

У 261 обследованного обнаружены несоответствия пломб клиническим требованиям: по моделировке окклюзионной поверхности, межзубному контактному пункту, наличию краевой щели. Из общего числа поставленных на боковые зубы 1845 пломб, затрагивающих окклюзионную поверхность,

клиническим требованиям соответствовали 433 пломбы. Многие из пломб не отвечали необходимым требованиям сразу по нескольким пунктам (Рисунок 3).

Наиболее частыми видами нарушений рельефа окклюзионной поверхности зубов с пломбами были неправильно смоделированные или вообще отсутствующие краевые гребни, некорректно восстановленные опорные или направляющие бугорки, или полное несоответствие анатомической форме зуба (Рисунок 4).

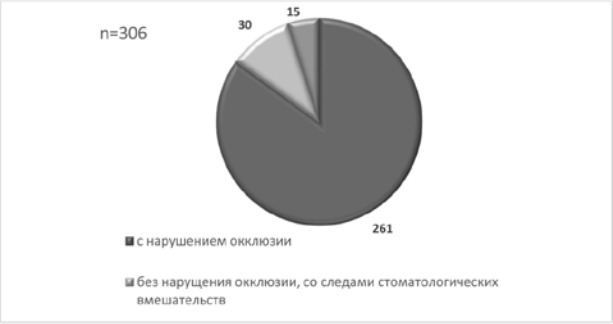

Рисунок 2 – Результаты оценки окклюзионно-артикуляционных взаимоотношений и нуждаемость обследованных в их коррекции

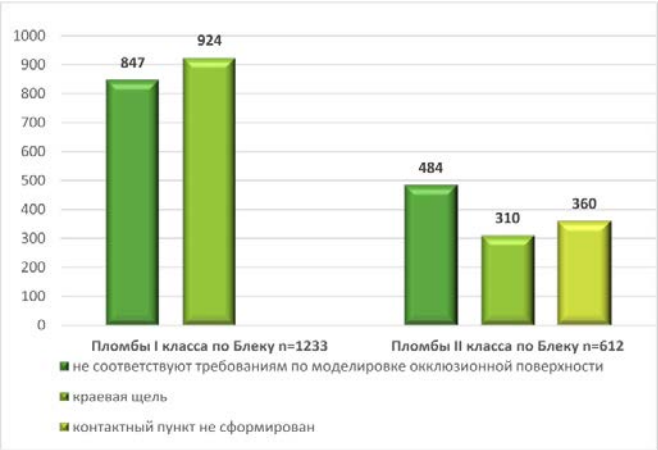

Рисунок 3 – Состояние пломб при дефектах I и II класса по Black на премолярах и молярах

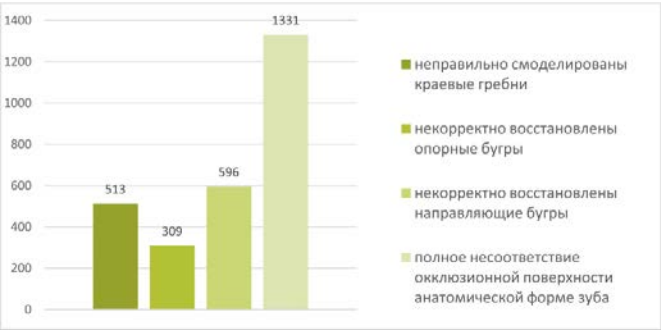

Рисунок 4 – Частота и виды нарушения окклюзионной поверхности при терапевтическом лечении зубов

Ортопедические конструкции по результатам обследования 306 юношей и девушек распределились нижеследующим образом. На боковых зубах общее количество искусственных металлокерамических коронок составило 24, а среднее число их на одного обследованного – 0,078. Соответствовали клиническим требованиям 18 коронок. Не соответствовали по окклюзии 2 коронки, по межзубному контактному пункту – 3 коронки. Характерно, что среди респондентов нами не выявлено ни одной вкладки.

При обследовании зубов и зубных рядов у всех респондентов, кроме оценки состояния пломб и протезов, обращали внимание на другие симптомы или факторы риска первичной окклюзионной травмы.

Нами было проанализировано влияние третьих моляров на окклюзионно-артикуляционные взаимоотношения. Было установлено, что из 306 пациентов всех групп у 233 человек (76,14%) имелись 833 третьих моляра.

Неправильное вертикальное положение (супра/инфраокклюзия) отмечалась у 192 человек (62,8%) (523 зуба). В общей сложности было установлено, что 39 респондентов имели окклюзионно-артикуляционные нарушения, связанные исключительно с третьими молярами, а у 162 человек окклюзионно-артикуляционные нарушения связаны с сочетанным воздействием ятрогенных факторов и влиянием третьих моляров. У 73,8% обследованных на 615 зубах имелись атипичные фасетки истирания, трещины эмали и клиновидные дефекты. Изменения десневого края (гиперемия, отечность, локальная гипертрофия маргинальной десны или рецессия) и пародонтальные карманы, как правило, односторонней локализации, были выявлены в области 318 боковых зубов у 197 человек – 64,4%. При оценке сагиттальных и трансверзальных движений нижней челюсти (переднее и боковые ведения) были отмечены неправильное положение отдельных бугорков или зубов. Названные факторы стали причинами супраконтактов на рабочей стороне у 165 обследованных – 53,9%, на балансирующей стороне, гипербалансирующие контакты – у 117 респондентов – 38,2%, а переднее ведение поддерживалось боковыми зубами у 44 человек – 14,4% (Рисунок 5).

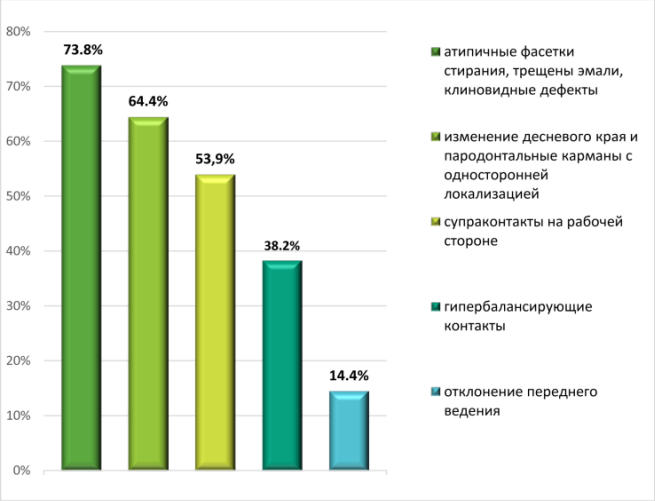

Рисунок 5 – Частота клинических симптомов первичной окклюзионной травмы

На основании проведенного обследования 306 человек были выделены три основные группы (I, II, III) в которые вошли соответственно 45, 32 и 41 пациентов и контрольная группа (45 человек) не имеющих окклюзионно-артикуляционных нарушений.

Нами было установлено, что из 365 пломб, замещающих дефекты по I и II классу Black (120 и 245 соответственно) не соответствовали клиническим требованиям по одному или нескольким признакам 276 пломб (Рисунок 6).

Некорректное моделирование пломб вызвало деформации окклюзионной плоскости и такие окклюзионно-артикуляционные нарушения как: отклонение боковых и переднего ведения (Рисунок 7).

По данным клинического обследования, анализа отопантомограмм и КДМ 32 респондентов второй группы было установлено, что у них имеется 104 восьмых зуба. Из них у 6 человек было по 1 третьему моляру, у 6 – по 2, у 2 – по 3, а у 20 пациентов по 4 третьих моляра соответственно, прорезавшихся или находящихся в стадии прорезывания. Из них 92 зуба являлись причинами окклюзионно-артикуляционных нарушений (Рисунок 8).

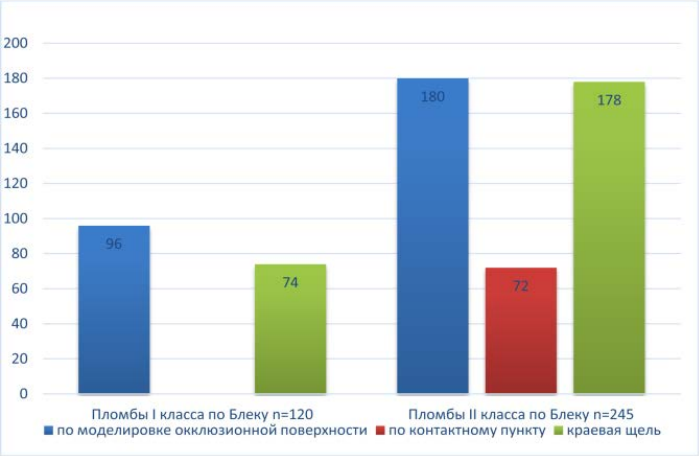

Рисунок 6 – Несоответствие клиническим требованиям пломб у пациентов первой основной группы

Рисунок 7 – Изменение положения зубов, приводящих к нарушениям окклюзии у пациентов первой основной группы

Рисунок 8 – Положение третьих моляров у пациентов второй основной группы и нарушения окклюзии, связанные с третьими молярами (прорезавшимися, находящимися в стадии прорезывания или ретинированными)

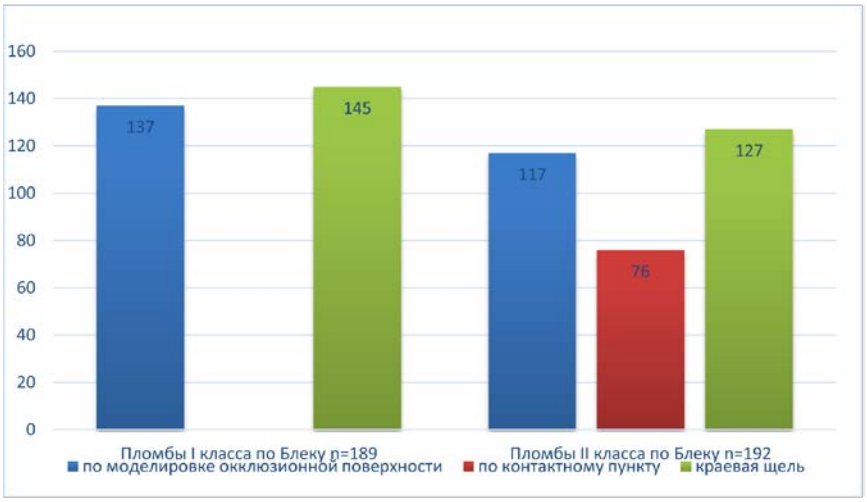

Рисунок 9 – Несоответствие клиническим требованиям пломб у пациентов третьей основной группы

Рисунок 10 – Виды окклюзионно-артикуляционных нарушений у пациентов третьей основной группы при сочетанном влиянии ятрогенных причин и третьих моляров

Как показало наше исследование, достаточно сложно выделить какой-либо один этиологический фактор в развитии травматической окклюзии. Как правило, действует группа факторов, и кроме ятрогенных причин окклюзионной травмы, связанных с дефектами в терапевтическом и ортопедическом лечении свой вклад вносят и другие причины, связанные с ростом зубочелюстной системы.

(Рисунки 9, 10). В связи с этим, нами была выделена третья группа пациентов (41 человек), у которых нарушения окклюзии были связаны и с ятрогенными факторами, и с затрудненным прорезыванием третьих моляров.

В зависимости от клинической картины всем пациентам проводилось комплексное лечение, включающее в себя терапевтические, хирургические, ортодонтические и ортопедические мероприятия (Таблица 1).

У пациентов II и III групп проводилось удаление восьмых зубов. В послеоперационном периоде для снижения болевого синдрома, выраженности воспалительной реакции, ускорения репаративных процессов проводилась лазерная фотодинамическая терапия. На Рисунке 11 и в Таблице 2 представлены микрофотографии мазков с раневой поверхности на 3-е, 7-е и 12-е сутки, данные о качественном и количественном составе цитологических препаратов. Данные, полученные на 7-е и 12-е сутки после оперативного вмешательства показали статистически достоверную разницу ($p < 0,05$), подтверждающую, что проведенное физиотерапевтическое воздействие существенно улучшает репаративные процессы.

Всем пациентам проводилась окклюзионная коррекция путём избирательного пришлифовывания зубов на начальных и завершающих этапах лечения.

Таблица 2 – Качественный и количественный состав цитологических препаратов

День исследования	3 сутки		7 сутки		12 сутки	
	Лазерное излучение	Без лазерного излучения	Лазерное излучение	Без лазерного излучения	Лазерное излучение	Без лазерного излучения
Сегментоядерные лейкоциты	300,60±1,95	300,40±1,94	101,40±1,77	300,30±1,86	70,30±1,03	100,80±1,56
Клетки плоского эпителия поверхностных слоёв	70,90±1,23	78,80±1,43	54,50±0,91	62,70±0,96	41,10±1,03	44,80±1,25
Клетки с дистрофическими изменениями	41,90±1,26	62,90±1,08	15,30±0,58	54,00±0,96	12,60±0,64	27,00±1,01

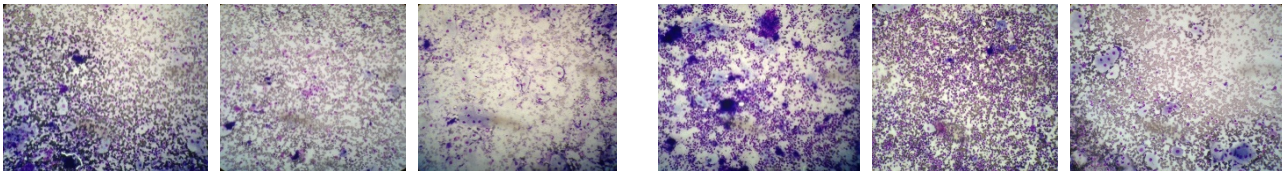

а) а1) а2) б) б1) б2)

Рисунок 11 – Цитологическая картина на 3-и, 7-е и 12-е сутки: а, а1, а2 – после обработки с помощью биспектральной насадки; б, б1, б2 – мазок, взятый с необработанной раневой поверхности

В первой и третьей группах окончательное избирательное пришлифовывание проводили после завершения ортопедического лечения (Таблица 1). В качестве контроля результатов лечения и оценки окклюзионно-артикуляционных

взаимоотношений использовали различные методики окклюдографии и фотопротокол.

Нами были получены данные по индексной оценке окклюзионных контактов боковых зубов у пациентов основных групп в сравнении с аналогичными данными пациентов контрольной группы (Таблица 3).

Таблица 3 – Динамика изменения окклюзионного индекса в курируемых группах

Группа / Значение	I		II		III		IV
	До лечения	После лечения	До лечения	После лечения	До лечения	После лечения	После лечения
Клыки	1,56±0,08	1,93±0,04	1,53±0,09	1,94±0,04	1,51±0,08	1,93±0,04	1,98±0,02
Премоляры	8,62±0,19	11,24±0,14	8,41±0,29	10,94±0,16	8,58±0,24	11,29±0,12	10,84±0,15
Моляры	12,33±0,29	17,78±0,22	13,31±0,44	17,78±0,26	13,24±0,32	17,80±0,19	19,27±0,13

Было установлено, что различия между показателями оклюзионного индекса в первой, второй и третьей группах по каждому из компонентов индекса (клыки, премоляры, моляры) до проведения лечения не значимы (критерий U-Манна-Уитни для независимых выборок, $p > 0,05$). Но, имеется статистически достоверное различие ($p < 0,05$) между показателями окклюзионного индекса до лечения у пациентов основных групп и группы сравнения. В последней, не было необходимости в коррекции окклюзионно-артикуляционных взаимоотношений и окклюзионный индекс составлял 1,98±0,02/ 10,84±0,15 /19,27±0,13 для клыков, премоляров и моляров соответственно.

После комплекса проведенных лечебных мероприятий во всех основных группах окклюзионный индекс увеличился во всех компонентах (клыки / премоляры / моляры). То есть, можно констатировать, что показатели окклюзионного индекса контрольной группы близки к максимальным значениям индекса (2/12/20) и могут рассматриваться как оптимальные значения и критерии успешности проводимого лечения.

Различия между показателями окклюзионного индекса I, II и III групп в каждой из функционирующей групп зубов до и после лечения значимы по всем показателям (критерий Т-Вилкоксона для зависимых выборок, $p < 0,05$). В тоже время, в соответствии с U-критерием Манна-Уитни, не отмечается статистически значимого различия ($p > 0,05$) между компонентами окклюзионного индекса у пациентов основных групп после лечения с аналогичными данными в контрольной группе. Имеющиеся различия статистически не достоверны.

Таким образом, можно констатировать, что при осуществлении стоматологического лечения во всех основных группах удалось добиться желаемого результата – улучшение окклюзионно-артикуляционных взаимоотношений, о чём свидетельствует статистически достоверное увеличение окклюзионного индекса и сопоставимость данных с показателями контрольной группы.

Нам представляется возможным на основании наших исследований предложить алгоритм (Рисунок 12) диагностических и лечебных мероприятий при лечении пациентов с симптомами или риском возникновения первичной окклюзионной травмы. С нашей точки зрения, такой подход должен применяться не только при лечении пациентов с целостными зубными рядами, но и при наличии дефектов зубных рядов, деформаций окклюзионной поверхности, аномалий и других стоматологических заболеваний, которые предполагают коррекцию окклюзионно-артикуляционных взаимоотношений.

Рисунок 12 – Алгоритм диагностических и лечебных мероприятий при курации пациентов с первичной окклюзионной травмой

Предложенный алгоритм даёт возможность проводить достаточно разнообразные диагностические и лечебные мероприятия в зависимости от уровня оснащения стоматологического приёма. Осуществление авторской методики контроля окклюзионных взаимоотношений (окклюзионный индекс и фотопротокол), по нашему мнению, должно проводиться всем пациентам до, в процессе и после лечения. Особенную значимость такой подход имеет при первичном осмотре молодых пациентов, с целостными зубными рядами, когда возможно проведение минимального объёма стоматологических вмешательств, направленных в первую очередь на профилактику сложных стоматологических заболеваний.

Нами не случайно был выбран для исследования контингент лиц в возрасте 18-29 лет, который с точки зрения стоматологического здоровья можно назвать благополучным. Но даже среди них только у 45 человек имелись гармоничные окклюзионные контакты. Это позволяет предположить, что при других формах прикуса, наличии дефектов зубных рядов, осложнённых деформациями, а также в более старших возрастных группах окклюзионно-артикуляционные нарушения будут значительно чаще и с более сложными условиями для компенсации.

Результаты работы наглядно показывают значимость своевременной оценки окклюзионно-артикуляционных взаимоотношений, их правильного формирования на этапах онтогенеза жевательно-речевого аппарата и влияние на них ятрогенных факторов. Устранение уже имеющихся окклюзионных интерференций при стоматологическом лечении врачами любого профиля и недопустимость их возникновения при проведении реставрационных мероприятий должны быть приоритетом профессиональной деятельности.

ВЫВОДЫ

1. Выявленная в результате комплексного обследования 306 лиц 18-29 лет с целостными зубными рядами и физиологическими формами прикуса высокая (85,3%) частота факторов риска и симптомов первичной окклюзионной травмы была связана преимущественно с одновременным воздействием ряда причин (в 52,9% случаев), а именно: ятрогенных (76,5%) и влиянием 3-х моляров (62,8%). Высокая адаптационная способность пародонта и нейромышечной системы позволяет до определенных пределов компенсировать окклюзионно-артикуляционные нарушения, однако, такой высокий процент лиц нуждающихся в разнообразных методах окклюзионной коррекции в достаточно благоприятной с точки зрения стоматологического здоровья выборке показывает значимость раннего выявления и своевременного устранения этиологических факторов первичной травматической окклюзии.

2. Наиболее частыми видами ятрогенных причин, связанных с реставрационными методами замещения дефектов твердых тканей боковых зубов являются некорректная моделировка анатомической формы окклюзионной поверхности без учета взаимоотношений с антагонирующими зубами и формирование контактного пункта и краевых гребней. При оценке

артикуляционных взаимоотношений зубных рядов было установлено, что названные ошибки являлись причинами супраконтактов на рабочей стороне у 165 обследованных – 53,9%, гипербалансирующие контакты – у 117 респондентов – 38,2%, а переднее ведение поддерживалось боковыми зубами у 44 человек – 14,4%.

3. Одним из важных факторов, влияющих на развитие травматической окклюзии являются нарушения прорезывания третьих моляров, отсутствие антагониста у одного из них, ретенция или неправильное положение (вестибулярное, оральное, горизонтальное) инфра- или супраокклюзия, которые были обнаружены нами у 45 пациентов 2-ой и 162 – человек 3-ей группы. Шансы развития окклюзионно артикуляционных нарушений при неправильном вертикальном положении 3-х моляров оказались более, чем в 10 раз выше, чем при их нормальном положении (ОШ = 10,45 при 95%ДИ от 1,65 до 433,40. При этом, в третьей группе кроме негативного влияния третьих моляров на окклюзионно-артикуляционные взаимоотношения присутствовали и ятрогенные причины нарушения окклюзии. От своевременного выявления и понимания значимости указанных этиопатогентических факторов первичной окклюзионной травмы зависит последовательность лечебных мероприятий.

4. Вопрос об удалении третьих моляров должен решаться на основании всестороннего изучения стоматологического статуса пациента с обязательным анализом данных ортопантомограммы, оценки артикуляционных траекторий перемещения нижней челюсти с проведением окклюдографии, изучения контрольно диагностических моделей. При необходимости удаления восьмых зубов использование в послеоперационном периоде предложенной методики (№ патента 2690414) для биспектральной лазерной терапии снижает болевую реакцию, уменьшает выраженность отека, улучшает общее состояние пациента, ускоряет процесс заживления на 1,5-1,6 раза, что подтверждено субъективными и объективными данными, в том числе цитологическими методами исследования.

5. Сравнительный анализ различных методов диагностики, позволяющих определять характер окклюзилонно-артикуляционных взаимоотношений, показал достаточную репрезентативность предложенного способа индексной оценки окклюзионных контактов (приоритетная справка на патент). При курации пациентов во всех трех группах было установлено увеличение индекса окклюзии на 24,9%, 27,8% и 22,5% соответственно, по сравнению с данными, полученными при первичном обследовании. Использование записи индекса в виде трех чисел, через запятую, позволяет понять в каких сегментах зубных рядов имеются преждевременные контакты и объективно судить об их нормализации в процессе лечения.

6. На основании проведенного исследования предложен алгоритм диагностических и лечебных мероприятий, учитывающий наиболее вероятный этиологический фактор в развитии первичной окклюзионной травмы и позволяющий контролировать и оценивать результаты проводимого лечения при различном уровне оснащенности стоматологического приёма.

ПРАКТИЧЕСКИЕ РЕКОМЕНДАЦИИ:

1. Для количественной оценки окклюзионно-артикуляционных нарушений рекомендуется использование предложенного автором способа индексной оценки смыкания боковых зубов, включающего их маркировку артикуляционной бумагой, фотографирование с окклюзионной поверхности зубного ряда нижней челюсти, обработку цифрового изображения с подсчетом контактирующих точек и записью в виде трех цифр через запятую; первое из которых обозначает число контактов с участием клыков, второе – премоляров, третье - моляров. При идеальной центральной (привычной) окклюзии значение индекса составляет 2, 12, 20. Меньшее значение свидетельствует о недостаточном количестве контактов в том или ином сегменте зубных рядов.

2. Методику индексной оценки центральной (привычной) окклюзии возможно использовать, как объективный критерий результатов терапевтического, ортопедического, ортодонтического лечения пациентов для оценки количества и расположения окклюзионных контактов в боковых отделах зубных рядов. В качестве дополнительного метода изучения артикуляции нижней челюсти индексную оценку возможно дополнить фотопротоколом положений нижней челюсти при различных окклюзиях или использованием системы Prosystom и виртуального артикулятора.

3. В зависимости от уровня оснащения стоматологической клиники для диагностики, составления плана лечения и контроля его результатов возможно использование различных методов: T-Scan, Prosystom, индексной оценкой окклюзионных контактов с фотографированием различных положений и перемещений нижней челюсти. Необходимым условием всех этих методов должна быть возможность количественно оценить окклюзионные контакты в статическом положении и визуально сравнить траектории перемещения нижней челюсти во время переднее-задних, вертикальных и боковых движений до, в процессе и после лечения.

4. Для определения тактики в отношении третьих моляров необходимо проведение ортопантомограммы с расчетом места для их возможного прорезывания и изучение контрольно-диагностических моделей желательно в виртуальном артикуляторе. При наличии третьих моляров, являющихся потенциальной причиной перемещения мезиально расположенных зубов или уже вызвавших изменения положения последних их стоит удалять. Такой же тактики стоит придерживаться, если восьмые зубы, чаще нижние, не имея антогонирующей пары, выдвигаются своими дистальными буграми или всей окклюзионной поверхностью в положение супраокклюзии и являются причиной возникновения гипербалансирующих контактов или нарушают переднее ведение.

5. Для снижения болевой симптоматики, ускорения репаративных процессов в области удаленных восьмых зубов рекомендуем использовать предложенную методику физиотерапевтического воздействия биспектрального лазерного излучения.

6. Следование предложенному алгоритму диагностических и лечебных мероприятий при лечении пациентов любого стоматологического профиля, имеющих дефекты твердых тканей зубов поможет минимизировать ошибки и снизить риск возникновения первичной травматической окклюзии, а также документировать результаты лечения.

СПИСОК НАУЧНЫХ РАБОТ, ОПУБЛИКОВАННЫХ ПО ТЕМЕ ДИССЕРТАЦИИ

1. Прыгунов, К.А. Исследование эффективности применения двухспектральной лазерной терапии воспалительных заболеваний слизистых оболочек полости рта и пародонта / Г.Г. Абдурахманов, А.Р. Евстигнеев // Сборник научно-практических работ Челябинского государственного института лазерной хирургии. – 2016. – С. 86–87.

2. Прыгунов, К.А. Купирование болевого синдрома при прорезывании третьих моляров методом магнитолазерной терапии (МЛТ) / Н.Н. Аболмасов, А.Р. Евстигнеев А.Р. // Лазерная медицина. – 2016. – № 20 (3). – С. 79. (Журнал индексируется в следующих базах данных: Российский индекс научного цитирования РИНЦ, БД ВИНИТИ, Ulrich Periodicals Directory. Регистрация в ISSN).

3. Прыгунов, К.А. Влияние лазерного излучения на интенсивность репаративных процессов при удалении третьих моляров / Н.Н. Аболмасов, А.Р. Евстигнеев // Лазерная медицина. – 2016. – № 20 (3). – С. 81. (Журнал индексируется в следующих базах данных: Российский индекс научного цитирования РИНЦ, БД ВИНИТИ, Ulrich Periodicals Directory. Регистрация в ISSN).

4. Прыгунов, К.А. Репаративные процессы в суставной головке ВНЧС, обусловленные выбором рационального плана лечения / Н.Н. Аболмасов, Е.А. Булычева, Д.В. Рогацкин // Маэстро Стоматологии. – 2017. – № 1 (65).

5. Прыгунов, К.А. Лазерная фотодинамическая терапия при лечении осложнений в послеоперационном периоде в области лунок экстрагированных третьих моляров / Н.Н. Аболмасов Н.Н., А.Р. Евстигнеев // Biomedical Photonics специальный выпуск. – 2017. – С. 2413–9432.

6. Прыгунов, К.А. Оценка окклюзионно-артикуляционных взаимоотношений зубных рядов для выявления этиологических факторов и симптомов различных патологических состояний. Часть 1 / Н.Н. Аболмасов, К.А. Прыгунов, Н.Г. Аболмасов, И.А. Адаева // Институт стоматологии. – 2018. – № 1. – С. 62–63.

7. Прыгунов, К.А. Оценка окклюзионно-артикуляционных взаимоотношений зубных рядов для выявления этиологических факторов и симптомов различных патологических состояний. Часть 2 / Н.Н. Аболмасов, К.А. Прыгунов, Н.Г. Аболмасов, И.А. Адаева // Институт стоматологии. – 2018. – № 2. – С. 96–98.

8. Prygunov, K.A. Condition of lateral teeth in physiological types of bite and complete dentition in individuals aged 18–29 / A.V. Tsimbalistov, N.N. Abolmasov,

A.O. Arman, I.P. Rizhova // Journal of Pharmacy Research. – 2017. – №11. – P. 1543–1546.

9. Прыгунов, К.А. Биспектральная фотодинамическая терапия при удалении третьих моляров // Н.Н. Аболмасов, А.Р. Евстигнеев // Вестник Смоленской государственной медицинской академии. – 2018. – № 3 (17). – С. 109–113.

Патенты:

1. Патент 2690414 МПК A61N 5/067. Способ лечения воспалительных заболеваний челюстно-лицевой области / Прыгунов Константин Александрович (RU), Евстигнеев Андрей Рудольфович (RU), Аболмасов Николай Николаевич (RU). – Заявка: 2018126667, 2018.07.19

2. Патент 2684182 МПК A61B 5/00. СПОСОБ ИНДЕКСНОЙ ОЦЕНКИ ОККЛЮЗИОННЫХ КОНТАКТОВ БОКОВЫХ ЗУБОВ / Аболмасов Николай Николаевич (RU), Прыгунов Константин Александрович (RU), Адаева Ирина Алексеевна (RU), Массарский Иван Григорьевич (RU).

СПИСОК СОКРАЩЕНИЙ

ВНЧС – височно-нижнечелюстной сустав
КДМ – контрольно-диагностические модели
ОИ – окклюзионный индекс
КЛКТ – конусно-лучевая компьютерная томография
ОПТГ – ортопантомограмма
ОШ – отношение шансов
ДИ – доверительный интервал