Федеральное государственное бюджетное
образовательное учреждение высшего образования
«Смоленский государственный медицинский университет»
Министерства здравоохранения Российской Федерации

На правах рукописи

Прыгунов Константин Александрович

ПРОФИЛАКТИЧЕСКИ ОРИЕНТИРОВАННЫЙ ПОДХОД ПРИ ЛЕЧЕНИИ ПАЦИЕНТОВ С ПЕРВИЧНОЙ ОККЛЮЗИОННОЙ ТРАВМОЙ В БОКОВЫХ ОТДЕЛАХ ЗУБНЫХ РЯДОВ

14.01.14 – Стоматология

Диссертация
на соискание учёной степени
кандидата медицинских наук

Научный руководитель:
доктор медицинских наук,
профессор Аболмасов Н.Н.

Смоленск – 2020

ОГЛАВЛЕНИЕ

……..……..……..стр.
ВВЕДЕНИЕ……..……..…….…….4
ГЛАВА 1. ОБЗОР ЛИТЕРАТУРЫ……..……...…….…….16
1.1. Компоненты и принципы формирования физиологической окклюзии …….....16
1.2. Возможные этиологические и патогенетические факторы первичной травматической окклюзии……20
1.3. Методы определения окклюзионных взаимоотношений зубных рядов……...32
1.4. Восстановление зубов и коррекция окклюзионно-артикуляционных взаимоотношений в боковых отделах зубных рядов……..……..…37
ГЛАВА 2. МАТЕРИАЛ И МЕТОДЫ ИССЛЕДОВАНИЯ……...……44
2.1. Характеристика обследованных лиц и критерии формирования клинических групп…….……..……..…….…44
2.2. Методы оценки окклюзионно-артикуляционных взаимоотношений 50
2.2.1. Авторская методика индексной оценки окклюзионных контактов 50
2.2.2. Оценка окклюзионно-артикуляционных взаимоотношений с использованием системы Prosystom…….……53
2.2.3. Оценка окклюзионно-артикуляционных взаимоотношений с использованием системы T-Scan III…….…....59
2.3. Методы коррекции окклюзионно-артикуляционных взаимоотношений…….…….67
2.4. Особенности обследования и лечения пациентов при удалении третьих моляров…….……...……70

ГЛАВА 3. РЕЗУЛЬТАТЫ СОБСТВЕННЫХ ИССЛЕДОВАНИЙ …….….....79

3.1. Оценка окклюзионно-артикуляционных взаимоотношений зубных рядов для выявления этиологических факторов и симптомов различных патологических состояний……....79

3.2. Результаты обследования и лечения пациентов первой основной группы.....89

3.3. Результаты обследования и лечения пациентов второй основной группы…….…96

3.3.1. Биспектральная фотодинамическая терапия при удалении третьих моляров…….…...…….108

3.4. Результаты обследования и лечения пациентов третьей основной группы…….……...……112

3.5. Результаты обследования пациентов группы сравнения…….....124

3.6. Динамика изменения окклюзионного индекса (авторская методика)…..129

ГЛАВА 4. ОБСУЖДЕНИЕ ПОЛУЧЕННЫХ РЕЗУЛЬТАТОВ ОЦЕНКИ ОККЛЮЗИОННО-АРТИКУЛЯЦИОННЫХ ВЗАИМООТНОШЕНИЙ В ГРУППЕ СРАВНЕНИЯ И ОСНОВНЫХ ГРУППАХ. ПРИНЦИПЫ ДИАГНОСТИКИ, ПРОФИЛАКТИКИ И ЛЕЧЕНИЯ…….……..…136

ВЫВОДЫ……...……..151

ПРАКТИЧЕСКИЕ РЕКОМЕНДАЦИИ…….....153

СПИСОК ИСПОЛЬЗОВАННЫХ СОКРАЩЕНИЙ……...…..155

СПИСОК ЛИТЕРАТУРЫ…….…...…156

ПРИЛОЖЕНИЕ А……..……..…175

ПРИЛОЖЕНИЕ Б…….……...…..…176

ПРИЛОЖЕНИЕ В……...…..…177

ВВЕДЕНИЕ

Актуальность проблемы

Одним из ведущих факторов сохранения стоматологического здоровья людей является сбалансированность окклюзионно-артикуляционных взаимоотношений зубных рядов. Проблему окклюзии подавляющее большинство учёных и клиницистов считают основополагающей в стоматологии и, во все времена её существования как науки она была предметом пристального внимания [94].

Эффективная функция жевания на протяжении всей человеческой жизни возможна лишь при адекватной нагрузке антагонирующих зубов, направленной вдоль их вертикальных осей. Для реализации жевательной функции необходимо не только правильное развитие зубочелюстного аппарата, с формированием физиологических форм прикуса, но и грамотная профессиональная деятельность стоматологов различных специальностей.

Зубочелюстной аппарат человека – это сложная функциональная система, звенья которой (зубные ряды, нейромышечный аппарат, височно-нижнечелюстной сустав) нельзя рассматривать изолированно друг от друга. Только их скоординированная работа позволяет осуществлять жевание до получения пищевого комка, адекватного для глотания. Это конечный полезный результат работы зубочелюстной системы, одним из узловых звеньев которой является именно окклюзия [1, 2].

От качества работы каждого звена зависит состояние окклюзии и, наоборот, нарушение окклюзионных взаимоотношений в зубочелюстной системе может привести в дальнейшем к структурному дисбалансу в человеческом организме [84, 142, 153]. Тем не менее, основную роль для измельчения пищи играют зубы, форма которых определяется их функцией и, не случайно, премоляры и моляры имеют значительно бóльшую поверхность корней по сравнению с передними.

Боковые зубы не только способствуют пережёвыванию пищи, но и удерживают межальвеолярную высоту, защищая в положении центральной окклюзии переднюю группу (концепция взаимно защищенной окклюзии). Для выполнения своей функции поверхности антагонирующих боковых зубов должны иметь множественные фиссурно-бугорковые контакты, форма и площадь которых обусловлены возрастными особенностями.

Наиболее значимое влияние на формирование постоянного прикуса оказывают первые моляры, занимающие определенное положение при своём прорезывании и, являясь своего рода «центрами», вокруг которых продолжается дальнейшее становление зубочелюстной системы. Этот этап её онтогенеза является наиболее важным и, кроме влияния естественных причин, в том числе и негативного характера, весьма значительна роль стоматолога.

Учитывая тот факт, что шестые зубы прорезываются первыми, нередко с неполностью минерализованными твердыми тканями, и чаще всего первыми же подвергаются терапевтическому, а затем и ортопедическому лечению, необходимо очень тщательное формирование их окклюзионной поверхности. Врачи, устраняющие дефекты твердых тканей этих зубов на этапе прорезывания, часто не выполняют необходимых требований.

Изучая вопросы влияния окклюзионной нагрузки на устойчивость зубов после их эндодонтического лечения, Л.А. Мамедова (2014) указывает на нередкие осложнения (микроутечка, незаживающие очаги деструкции в периапикальных тканях, переломы и трещины зуба). Автор так же, как и S. Friedman (2013), акцентирует внимание стоматологов-терапевтов на необходимости тщательной коррекции окклюзии.

По мнению Р. Орджоникидзе (2008), В.И. Шемонаева и соавт. (2011), И.В. Борисовой, А.В. Штефан (2014), А.И. Николаева (2012) повышенное стремление стоматологов к достижению высокого эстетического результата часто приводит к менее внимательному отношению к окклюзии. При этом, зачастую, игнорируются медицинские и биомеханические аспекты данной проблемы.

Различные по генезу окклюзионные нарушения приводят в дальнейшем к

неправильным взаимоотношениям зубов (инфра- или супраокклюзия отдельных бугорков, поворот зуба вокруг оси и др.), с вовлечением в патологический процесс других зубов по мере их прорезывания и в итоге могут сформироваться достаточно сложные заболевания зубочелюстной системы.

Учитывая высокие адаптационные возможности периодонтальной связки, нейромышечной системы, «стоматологическую неосведомлённость» значительной части населения, названные проблемы длительное время остаются без внимания специалистов. Тем не менее, весьма важно иметь комплекс доступных диагностических мероприятий, позволяющий на ранних стадиях заболевания выявлять симптомы первичной травматической окклюзии. Последняя может проявляться у молодых людей в виде локализованных форм заболеваний пародонта или твёрдых тканей зубов некариозного происхождения [139], деформаций окклюзионной поверхности или более серьёзных проблем, таких как дисфункция ВНЧС.

В последние годы существенно возросло число больных с мышечно – суставной дисфункцией и патологией окклюзии [102, 110, 136]. Прямую связь между симптомами нарушений ВНЧС и окклюзионными достоверно доказали В.В. Баданин (2003) и М.М. Антоник с соавт. (2011) .

Несмотря на постоянный и неугасающий интерес к окклюзии [25, 26, 46, 47, 120, 121, 122], сложился стойкий стереотип высокой сложности и запутанности этой темы [53, 101]. Сложившуюся ситуацию Н.В. Лысейко (2013) объясняет использованием устаревших методов для выявления окклюзионных нарушений. Действительно, при замещении дефектов твёрдых тканей боковых зубов на завершающем этапе лечения для коррекции окклюзионной поверхности наиболее часто используется артикуляционная копировальная бумага. Маркировка при этом проводится лишь на ограниченном участке зубного ряда (проблемный зуб) и только в положении центральной или привычной окклюзии. Иными словами, игнорируется этап изучения артикуляционных взаимоотношений зубных рядов, в том числе с получением диагностических моделей во время планирования реставрационного лечения [27, 81, 154].

Многие клиницисты считают, что наряду с получением локальной метки (штриха), необходимо исследовать: силу контакта, его продолжительность и последовательность появления во времени, долю участия в общей окклюзии, вектор направления и равнодействующую окклюзионных сил. Лишь при наличии названых компонентов можно судить о балансе окклюзии.

Для этого существуют такие не инвазивные методы, как окклюдография (с использованием компьютерной системы T-Scan, BioPak-EMG/JVA и др.), кроме этого, для изучения состояния костной ткани, окружающей зуб и микрогемодинамики пародонта, которые зачастую первыми реагируют на окклюзионные нарушения могут проводиться денситометрия и лазерная доплеровская флоуметрия [9, 74, 100]. Эти методы и изучение диагностических моделей зубных рядов в регулируемом артикуляторе с восковым моделированием на этапе обследования пациента перед консервативным лечением, проводятся крайне редко или вообще не применяются. Их отсутствие в последующем вовлекает в патологический процесс всё новые и новые звенья, приводя к более серьёзным заболеваниям зубочелюстного аппарата.

Ещё одним немаловажным фактором, приводящим к развитию первичной окклюзионной травмы, можно считать период прорезывания восьмых зубов (16-25 лет), которые при наличии уже сформированной стабильной окклюзии и физиологических форм прикуса могут оказать негативное влияние на окклюзионно-артикуляционные взаимоотношения. Часто восьмые зубы, прорезывающиеся в неправильном положении (с пересечением окклюзионной плоскости), являются причиной супраконтактов, в том числе и наиболее опасных – гипербалансирующих, приводящих к изменению жевательных движений и патологии височно-нижнечелюстных суставов.

В других ситуациях третьи моляры при недостатке места в зубном ряду оказывают значительное давление на мезиально расположенные зубы, приводя к изменению имеющейся стабильной окклюзионной схемы, а в ряде случаев к возникновению или рецидиву зубочелюстных аномалий. В литературе описаны случаи смещения всего зубного ряда под влиянием прорезывания третьих

моляров [50]. Однако механизм возникновения подобных изменений остаётся неясным. Клиническая картина может быть осложнена при их ретенции, распространённость которой по данным Р.А. Фадеева и Ю.П. Шевелёвой (2014) составляет при нейтральном соотношении зубных рядов 17,9%.

Достаточно часто нижние восьмые зубы при неправильном положении зачатков упираются мезиальными бугорками в дистальные поверхности седьмых зубов, являясь причиной образования глубоких пародонтальных карманов или кариеса корня, что требует более серьёзных лечебно-профилактических мероприятий. При отсутствии последних может возникнуть необходимость удаления двух зубов (третьего и второго моляров) и образоваться концевой дефект зубного ряда. Диагностика наличия и правильности расположения зачатков восьмых зубов проводится редко. А своевременная коррекция их положения или удаление (показания к которым легко могут быть выявлены на основании данных ортопантомограммы), по мнению многих клиницистов, зачастую игнорируются.

Таким образом, в молодом возрасте на этапах формирования зубочелюстной системы есть два наиболее значимых периода – прорезывание шестых и восьмых зубов. Ввиду отсутствия должным образом поставленной диспансеризации, профилактически ориентированных стоматологических клиник, к моменту формирования постоянного прикуса значительная доля лиц молодого возраста имеет предрасполагающие факторы или уже сформировавшуюся первичную травматическую окклюзию. В ряде случаев, последняя, может осложняться дисфункциональными патологическими состояниями ВНЧС.

Многие клиницисты, к сожалению, недооценивают значение ранней (первичной) профилактики и невнимательно относятся к первым симптомам болезни, в частности к нарушениям окклюзионного рельефа [1, 2, 78]. Следует иметь в виду, что при клиническом исследовании окклюзии не всегда можно выявить какие-либо патологические изменения, так как препятствия при движениях нижней челюсти могут быть замаскированы в результате адаптации нейромышечной системы [144, 178].

Резюмируя вышесказанное, можно считать, что проблема диагностики окклюзионно-артикуляционных нарушений, с учётом риска возникновения первичной окклюзионной травмы, приводящей к более сложной патологии, остаётся весьма актуальной, а вопросы замещения дефектов боковых зубов в соответствии с принципами физиологической окклюзии, несмотря на многочисленное разнообразие методик и материально-технического оснащения, требуют дальнейшего изучения.

Цель исследования

Совершенствование методов диагностики, профилактики и реабилитации у пациентов с первичной травматической окклюзией в боковых отделах зубных рядов.

Задачи исследования

1. Провести комплексную оценку состояния боковых зубов у лиц в возрасте 18-29 лет с целостными зубными рядами, с учётом факторов риска возникновения первичной окклюзионной травмы и определением её наиболее частых клинических форм.

2. Проанализировать частоту ятрогенных факторов и их влияние на формирование первичной окклюзионной травмы при замещении дефектов коронковой части боковых зубов.

3. Уточнить влияние третьих моляров (прорезавшихся, в период прорезывания и ретенированных) на окклюзионно-артикуляционные взаимоотношения зубных рядов, обосновать необходимость их удаления и изучить влияние различных параметров биостимулирующего лазерного излучения на скорость репаративных процессов в области лунок экстрагированных зубов.

4. Провести сравнительный анализ результатов замещения дефектов твёрдых тканей боковых зубов у пациентов в возрасте 18-29 лет с применением современной, всесторонней диагностики окклюзии и учётом её индивидуальных особенностей.

5. Разработать комплекс диагностических тестов и лечебно-профилактический подход при замещении дефектов твёрдых тканей боковых зубов.

Научная новизна

- Впервые проведена комплексная оценка окклюзионно-артикуляционных взаимоотношений 306 человек с целостными зубными рядами и ортогнатическим прикусом (ортогнатическим соотношением) с целью выявления факторов рисков и симптомов первичной травматической окклюзии, в результате чего было установлено, что наибольшее влияние на возникновение нарушений окклюзионных контактов оказывает сочетанное воздействие ятрогенных причин связаных с проведением терапевтического лечения (пломбирование зубов) и влияние третьих моляров.

- Впервые предложен окклюзионный индекс боковых зубов (патент № 2684182), который позволяет количественно выразить контакты боковых зубов в положении центральной (привычной) окклюзии, что позволяет достоверно оценивать окклюзионные контакты при проведении лечения, связанного с коррекцией окклюзионно-артикуляционных взаимоотношений.

- Получены новые данные о влиянии биспектральной фотодинамической терапии на репаративные процессы в области лунок удалённых третьих моляров и запатентован новый способ лечения «Способ лечения воспалительных заболеваний слизистых оболочек челюстно-лицевой области» (патент № 2690414).

- Проведён сравнительный анализ различных методов диагностики окклюзионно-артикуляционных взаимоотношений, который показал высокую результативность предложенного способа индексной оценки окклюзионных контактов с проведением фотопротокола до, в процессе и после лечения.

- Впервые предложен алгоритм диагностических и лечебных мероприятий, учитывающий наиболее вероятный этиологический фактор первичной окклюзионной травмы, позволяющий контролировать и оценивать результаты лечения.

Теоретическая и практическая значимость исследования

- Использование авторской методики индексной оценки окклюзионных контактов и фотопротокола позволят объективно оценивать имеющуюся клиническую ситуацию, документировать полученные данные и контролировать результаты проводимого лечения.

- Индекс оценки окклюзионных контактов боковых зубов и фотопротокол возможно использовать при оценке результатов стоматологического лечения, связанного с изменениями окклюзионного рельефа при терапевтическом, ортопедическом, ортодонтическом лечении в качестве объективного критерия результатов лечения.

- Окклюзионный индекс в виде трёх чисел позволяет оценивать результаты проводимого лечения с учётом изменений происходящих в пределах зубов разных функциональных групп.

- Предложенный способ лечения пациентов при удалении восьмых зубов позволяет снизить болевую реакцию у пациентов в послеоперационном периоде и ускорить репаративные процессы.

- Использование предложенного алгоритма лечебных и диагностических мероприятий при курации пациентов любого стоматологического профиля, связанного с коррекцией окклюзионно-артикуляционных взаимоотношений, позволит минимизировать врачебные ошибки и снизить риск возникновения первичной травматической окклюзии.

- Алгоритм диагностических и лечебных мероприятий учитывает разный уровень оснащённости стоматологического приёма.

Методология и методы исследования

В основу методологии диссертационного исследования положены принципы доказательной медицины, соблюдались правила научных исследований и принципы биоэтики. При решении поставленных в работе задач применялись

следующие методы исследования: клинические, параклинические (конуснолучевая компьютерная томография, внутриротовые прицельные дентальные рентгенограммы, ортопантомограммы, различные методики окклюдографии, дентальная фотография, цитоморфологическое исследование), методы медицинской статистики.

Основные положения, выносимые на защиту

1. Высокая встречаемость окклюзионо-артикуляционных нарушений среди обследованных лиц с целостными зубными рядами и физиологическими формами прикуса свидетельствует о необходимости ранней профилактики первичной окклюзионной травмы.

2. Наиболее частыми этиологическими факторами первичной травматической окклюзии являются сочетанное действие ятрогенных причин (дефекты моделирования коронковой части зуба) и влияние третьих моляров.

3. Предложенная индексная оценка окклюзии (окклюзионный индекс боковых зубов) и фотопротокол являются репрезентативным методом диагностики и контроля результатов стоматологического лечения, связанного с устранением окклюзионно-артикуляционных нарушений.

Соответствие диссертации паспорту специальности

Диссертационное исследование полностью соответствует паспорту специальности: 14.01.14 «Стоматология» (медицинские науки).

Степень достоверности и апробация результатов исследования

Степень достоверности результатов проведённых исследований обеспечивается применением при выполнении работы современного сертифицированного оборудования, корректностью статистической обработки

данных, полученных в ходе работы. При выполнении исследования использовались методики адекватные поставленной цели и задачам. Материалы и основные положения диссертационного исследования доложены, обсуждены и одобрены на заседаниях кафедры ортопедической стоматологии с курсом ортодонтии ФГБОУ ВО «СГМУ» Минздрава России (г. Смоленск, 2015, 2016, 2017, 2018, 2019), а также на конференциях, в том числе с международным участием: на XXXVI Всероссийской научно-практической конференции Стоматологической Ассоциации России «СТОМАТОЛОГИЯ XXI века» по теме «Окклюзионная составляющая при комплексной реабилитации пациентов с аномалиями и деформациями зубочелюстной системы» (г. Москва, 2016), на IX Санкт-Петербургском стоматологическом Форуме и Международной научно-практической конференции «Актуальные вопросы стоматологии» (г. Санкт-Петербург, 2016), на семинаре и заседании АССО совместно со СтАр «Междисциплинарный подход к ведению пациентов с патологией пародонта» (г. Смоленск, 2017), на заседании секции гнатологии Стоматологической Ассоциации России по теме «Многоцелевой подход в диагностике и лечении пациентов с осложнёнными заболеваниями височно-нижнечелюстного сустава» (г. Москва, 2017), на республиканской научно-практической конференции с международным участием, посвященной 50-летию кафедры ортопедической стоматологии УО «Белорусский государственный медицинский университет» на тему «Комплексная реабилитация пациентов в клинике ортопедической стоматологии» (г. Минск, 2017), на семинаре по теме «Окклюзия и артикуляция в повседневной стоматологической практике» (г. Москва, 2017), на научно-практической конференции «Современные методы диагностики окклюзионно-артикуляционных взаимоотношений на стоматологическом приёме» (г. Смоленск, 2018), на заседании дискуссионного клуба стоматологов Калужской Области по теме «Современные методы диагностики окклюзионно-артикуляционных взаимоотношений» (г. Калуга, 2018), на международном конгрессе «Antwerp Medical Student's congress» (г. Антверпен, Бельгия, 2019).

По теме диссертационного исследования опубликовано 9 печатных работ, 4 из них в рекомендованных ВАК РФ, 1 в международном издании. Получены 2 патента на изобретения (Приложение А и Приложение Б).

Внедрение результатов исследования

Результаты проведённых исследований, разработанный алгоритм диагностических и лечебных мероприятий при лечении пациентов с симптомами или риском возникновения первичной окклюзионной травмы, методика индексной оценки окклюзии, способ лечения воспалительных заболеваний слизистых оболочек челюстно-лицевой области внедрены в практическое здравоохранение и используются в учебном процессе на профильном факультете ФГБОУ ВО «Смоленский Государственный Медицинский Университет» Минздрава России, отделением ортопедической стоматологии Смоленская Областная Клиническая Стоматологическая Поликлинника, ОГАУЗ Стоматологическая поликлиника №1 г. Смоленск, ортопедическим отделением, а также в ООО «Д.С. Стоматология» (г. Калуга).

Личный вклад автора в проведении исследования

Автором сформулированы концепция, цель, задачи исследования, положения, выносимые на защиту, проведён самостоятельный аналитический обзор отечественной и зарубежной литературы по изучаемой проблеме. Разработан алгоритм диагностических и лечебных мероприятий, применён статистический анализ данных, выполнено обследование с использованием фотопротокола, проведено цитоморфологическое исследование, усовершенствовано оборудование для проведения физиотерапевтического лечения.

Анализ, статистическая обработка данных и интерпретация полученных результатов, написание и оформление рукописи диссертации, представление

результатов работы в научных публикациях и в виде докладов на конференциях осуществлялись автором лично.

Структура и объём диссертации

Диссертация выполнена печатным способом с использованием компьютера и принтера и изложена на 178 страницах и состоит из введения, четырёх глав, выводов, практических рекомендаций, списка литературы, состоящего из 152-х отечественных и 41 зарубежных источников. Работа иллюстрирована 87 рисунками и 7 таблицами, содержит 3 приложения.

ГЛАВА 1. ОБЗОР ЛИТЕРАТУРЫ

1.1. Компоненты и принципы формирования физиологической окклюзии

Одним из ведущих факторов сохранения стоматологического здоровья людей является сбалансированность окклюзионно-артикуляционных взаимоотношений зубных рядов. Проблему окклюзии подавляющее большинство учёных и клиницистов считают основополагающей в стоматологии и во все времена её существования как науки она была предметом пристального внимания. [22, 31, 52, 58, 94, 103, 123].

Многие клиницисты понимают под окклюзией различные виды смыкания зубов верхней и нижней челюстей. С этим не совсем согласны И. Клинеберг, Р. Джагер (2008) и Д.Е. Карлсон (2009), которые считают окклюзию динамической функциональной системой, предназначенной для жевания, речи, глотания. Наряду с типом смыкания зубов, она включает, по их мнению, костные структуры черепа и шеи, мышцы, нервы, височно-нижнечелюстные суставы. Важнейшим элементом этой стоматогнатической системы являются зубные ряды [35, 78, 79, 136].

Только скоординированная работа всех звеньев зубочелюстного аппарата позволяет осуществлять жевание до получения пищевого комка, адекватного для глотания. Это конечный полезный результат работы зубочелюстной системы, одним из узловых звеньев которой является именно окклюзия [1, 2].

По данным исследователей, в частности М.Д. Гросс и Дж.Д. Мэтьюс (1986), физиологическая окклюзия, то есть наиболее физиологичное смыкание зубных рядов, встречается у 75-80% европейцев. Сторонники другой точки зрения считают физиологической такую окклюзию, которая обеспечивает оптимальную функцию и эстетику, но в действительности встречается гораздо реже. Рядом учёных для обозначения функционального и эстетического оптимального смыкания зубов используется термин «нейтральный прикус или нейтральная окклюзия».

Гармония строения и функции зубочелюстной системы обеспечивает оптимальную эффективность жевания, успешную и длительную деятельность височно-нижнечелюстных суставов и профилактику заболеваний пародонта [59, 129]. Нестабильные окклюзионные соотношения, то есть отсутствие множественного и одновременного контакта, создают условия для смещения суставной головки при смыкании зубов [70, 171]. У молодых индивидуумов это компенсируется, а с возрастом адаптационные способности снижаются. По мнению авторов, смещение нижнечелюстной головки, связанное с окклюзионными нарушениями, может привести даже к её резорбции.

От качества работы каждого звена в зубочелюстной системе зависит состояние окклюзии и, наоборот, нарушение окклюзионных взаимоотношений может привести к структурному дисбалансу во всём теле [84]. В частности, при окклюзионных нарушениях проприоцептивная обратная связь от периодонтальных волокон программирует функцию мышц таким образом, чтобы избежать окклюзионных интерференций (преждевременных контактов). Иными словами, нейромышечная система может направить нижнюю челюсть в обход препятствий, затрудняя тем самым их выявление [164, 165].

Взаимное расположение зубов, по мнению О.П. Максимовой (2014), зависит от осанки, особенно в период формирования прикуса и роста челюстей. При неправильной осанке голова и подбородок опущены, нижняя челюсть смещена вперёд, нарушается окклюзия зубов. От последней зависит устойчивое положение зуба в челюсти, целостность его твёрдых тканей, кровообращение в нём и пародонте. При гипер- или гипомоделировке пломбы, как считает автор, нарушается равномерность смыкания, возникает окклюзионный дисбаланс, который со временем приводит к изменению положения зуба.

D. Attilio (2005) в эксперименте на крысах при изготовлении пломб на боковые зубы увеличивал межальвеолярную высоту с одной стороны на 1,5 мм. При рентгенологическом исследовании через неделю было установлено искривление позвоночника. Ещё через две недели при изготовлении таких же пломб на боковые зубы другой стороны положение нижней челюсти

нормализовалось и позвоночник выровнялся.

Некоторые отечественные и зарубежные исследователи в качестве постулата (аксиомы) считают, что положение шейного отдела опорно-двигательного аппарата и головы находится в непосредственной связи с окклюзионным статусом человека [113, 149, 181]. По мнению А.В. Лепилина и соавт. (2010), клиницист, оценивающий только окклюзию, теряет столько же, что и клиницист, который не принимает её во внимание.

Формированию и оценке окклюзионных взаимоотношений зубных рядов всегда уделялось особое внимание и они считались неотъемлемой частью реабилитации пациента [16, 32, 56]. Подчёркивая значение данного тезиса при конструировании искусственных зубных рядов, Е.Н. Жулёв и соавт. (2013) предпослали этому изучение окклюзии при интактных зубных рядах. Они провели исследование у 50 молодых людей в возрасте 17-23 года (♀ – 28 и ♂ – 22) с ортогнатическим прикусом и без признаков патологии ВНЧС. Авторы пришли к выводу о том, что точность определения окклюзионных контактов зависит от правильности ориентации моделей с помощью лицевой дуги в пространстве артикулятора.

Т.В. Лисова, А.Б. Слабковская и Л.С. Персин (2006) оценивали влияние формы и направления окклюзионной плоскости на функциональное состояние зубочелюстной системы у пациентов 19-25 лет. Исследователи также отметили необходимость внедрения более точных методик диагностики индивидуальных особенностей при различном положении окклюзионной плоскости.

Нарушение анатомической формы или функции, по мнению Н.В. Набиева, Л.С. Персина и соавт. (2007), в любом звене жевательного аппарата, сопровождается изменением ритмичности, интенсивности работы жевательных мышц, неадекватной нагрузкой и дисфункцией его элементов. Взаимодействие и регулирование всех элементов окклюзии позволяет компенсировать появляющиеся вредные факторы. Различные формы компенсации смыкания зубных рядов происходят не только при их аномалиях, деформациях и дефектах, но и у людей с целостными зубными рядами при физиологических формах окклюзии [22, 24].

При этом они встречаются, по данным авторов, в виде супраконтактов, клиновидных дефектов, девиаций, дефлекций, явлений дискомфорта в ВНЧС и мышцах в 84% случаев. Фасетки истирания зубов, абфракционные дефекты, сколы реставрационного материала, рецессия десны являются признаками функциональной перегрузки и стоматологическими симптомами бруксизма вследствие парафункциональной активности жевательных мышц [17]. По данным Е.И. Бойковой, эти признаки наблюдались практически у всех пациентов с бруксизмом (97-100%). В контрольной группе (без признаков бруксизма) они также имели место, но реже (43-47%). Названные симптомы вынуждают пациентов обращаться к врачу-стоматологу, являющимся первым специалистом, диагностирующим бруксизм [146].

По мнению некоторых других клиницистов, распространённость компенсации окклюзионных взаимоотношений за счёт различных факторов при физиологической окклюзии составляет в настоящее время 30-97%. И обусловлено это увеличением количества предрасполагающих рисков, среди которых значительное место занимает нарушение сроков прорезывания третьих моляров [23, 149, 160]. Они могут быть причиной супраконтактов при центральной окклюзии или вызвать небольшое смещение нижней челюсти, формируя центрические и эксцентрические окклюзионные нарушения [129].

Важность этого для профилактики нарушений функции отмечают В.В. Яркин (2009), P.Slavicek (2011), A.G. Hannam (2011), М.М. Антоник (2012). Для своевременного выявления таких лиц, как подчёркивают исследователи, необходимо специализированное обследование и разработанный диагностический алгоритм.

Резюме

Акт жевания и получения пищевого комка, адекватного для глотания – это конечный полезный результат работы жевательного аппарата, одним из узловых звеньев которого является окклюзия. Большинство врачей, к сожалению, недооценивают значение первичной профилактики и невнимательно относятся к

первым симптомам болезни, в частности, к нарушениям окклюзионного рельефа [1, 2, 78]. Поскольку при этом действуют законы саморегуляции, нарушение функции жевания идёт на субклиническом уровне, то есть без жалоб [3, 49]. Исходя из этого, очень важно уловить момент, когда первоначальные предклинические сдвиги превращаются в клинически видимую патологию, в данной ситуации первичную травматическую окклюзию.

Эта проблема, к сожалению, скрыта от широкого контингента специалистов, которые нередко встречаются со значительными трудностями при лечении последствий не своевременно выявленных окклюзионных нарушений. В частности, наибольшая частота бруксизма, значительная роль в возникновении которого принадлежит окклюзионным нарушениям, отмечается в возрасте 18-29 лет [25].

Проведённый анализ научной литературы подчеркивает клиническую значимость выбранной темы исследования, необходимость дальнейшего совершенствования методов ранней диагностики, первичной профилактики и комплексной реабилитации во избежание осложнений именно у молодых людей. Всё выше сказанное ставит вопросы диагностики, профилактики и устранения окклюзионных нарушений в ряд наиболее актуальных современных проблем.

1.2. Возможные этиологические и патогенетические факторы первичной травматической окклюзии

Существующие в стоматогнатической системе механизмы адаптации к изменяющимся условиям полости рта являются весьма важным эволюционным условием [191]. Однако превышение порога адаптационной способности может привести к нарушению функции нервно-мышечного аппарата и вызвать дисгармонию окклюзии [22, 34].

Многие исследователи, посвящая свои работы изучению причин последнего, разделяют их на общие факторы и местные [56, 72]. В.А. Хватова (1996, 2005) и Ю.А. Хорева (2000) отмечают прямую связь функциональных

нарушений окклюзии и психологического стресса. Отмечает дисгармонию окклюзии при тяжёлых эмоциональных и физических нагрузках из-за рефлекторного перенапряжения жевательных мышц [112].

А.С. Щербаков и соавт. (2011), Н.Б. Лопухова (2012), Е.И. Бойкова (2015) изучая диагностику бруксизма, отводят значительную роль в его возникновении окклюзионным нарушениям. При этом у подавляющего большинства таких пациентов молодого возраста (18-29 лет) авторы отмечают неустойчивость эмоционального состояния, повышенную возбудимость, раздражительность и недостаточную саморегуляцию.

К местным факторам клиницисты относят неадекватно выбранные технологию, пломбировочный материал или поставленную пломбу, зубной протез, патологию прикуса, прорезывание третьих моляров. В настоящее время при лечении кариеса и некариозных поражений на первый план выходят эстетические требования, и вопросы финансово-маркетингового характера. При этом, зачастую, игнорируются медицинские, биомеханические аспекты данной проблемы, отсутствуют медико-технологические стандарты оказания стоматологической помощи, включая вопросы эстетической реставрации зубов [89, 90]. Аномалии прорезывания и положения зубов, смыкания зубных рядов являются наиболее частой причиной травматической окклюзии, которая может проявляться у 94,6% обследованных [13]. При чрезмерной перегрузке зуба первичная травматическая окклюзия развивается у 66,2% пациентов.

При различных патологических состояниях клинические проявления травматической окклюзии имеют место у 35-94% пациентов [45]. К.И. Солодкая и А.П. Чегодаева (2015), изучая частоту повышенного стирания зубов, отмечают его нередкое появление уже в молодом возрасте и несомненную связь с окклюзионными нарушениями. Некоторые авторы считают последние первостепенными в развитии бруксизма или парафункций жевательных мышц, осложняющими его клинику. Это могут быть преждевременные и препятствующие скользящей окклюзии контакты зубов, их дефекты, ошибки при реставрациях, некачественное протезирование [165].

На основании комплексного обследования пациентов с физиологической окклюзией, Н.В. Брагарёва (2014) выявила ряд факторов, предрасполагающих к её декомпенсации. Автор разделила их на собственно окклюзионные, артрогенные (суставные), миогенные (мышечные), ятрогенные, психоэмоциональные и неврологические.

Эффективная функция жевания на протяжении всей человеческой жизни возможна лишь при адекватной нагрузке антагонирующих зубов, направленной вдоль их вертикальной оси [2, 79]. Это возможно при двух видах контактов зубов-антагонистов: между противоположными скатами жевательных бугорков или их вершин – с противоположными ямками [133, 136]. Для реализации этого необходимо не только правильное развитие зубочелюстного аппарата, с формированием физиологических форм прикуса, но и грамотная профессиональная деятельность стоматологов различных специальностей.

Основную роль для измельчения пищи играют зубы, форма которых определяется их функцией и онтогенетически с ней связана [30]. Не случайно премоляры и моляры по сравнению с передними зубами имеют значительно большую поверхность корней. Боковые зубы не только способствуют пережёвыванию пищи, но и удерживают межальвеолярную высоту, защищая в положении центральной окклюзии переднюю группу. Их окклюзионные поверхности окружены гребнем или валиком, имеющим одинаковую высоту. О.П. Максимова (2014) сравнивает его с бортиком чаши или тарелки, предназначенным для удержания пищевых фрагментов.

Разрушение твёрдых тканей зубов по причине кариеса и его осложнений считается одним из основных факторов, приводящих к нарушению окклюзии. По результатам ряда выборочных исследований, стоматологический статус молодых людей, в частности студентов, характеризуется весьма неблагоприятными тенденциями [77]. По данным И.М. Макеевой (2016) наиболее частая патология – кариес увеличился за последние 10 лет с 92,2 до 98,1%, причём на долю множественного поражения приходится 62%. Заболевания пародонта увеличились с 65,4 до 85,7%, КПУ – с 6,0 до 10,1. Среднее число удалённых зубов в возрасте

18 лет, составившее 0,8, не соответствует «европейским целям стоматологического здоровья», предполагающим наличие всех зубов в этом возрасте.

Более распространённое поражение боковых зубов, выполняющих основную часть жевательной нагрузки, может привести к изменению физиологического равновесия других элементов зубочелюстной системы [88, 184]. Для выполнения своей функции поверхность антагонирующих зубов должна иметь множественные фиссурно-бугорковые контакты, форма и площадь которых обусловлены возрастными особенностями [123]. Однако многие стоматологи при реставрации зубов восстанавливают окклюзионный рельеф без учёта физиологического стирания их твёрдых тканей.

Наиболее значимое влияние на формирование постоянного прикуса оказывают первые моляры, занимающие определенное положение при своем прорезывании и, являясь своего рода «центрами», вокруг которых продолжается дальнейшее становление зубочелюстной системы. Этот этап её онтогенеза является весьма важным [1, 30]. По данным Н.В. Брагарёвой (2014), изучавшей различные факторы компенсации окклюзионных взаимоотношений у пациентов с физиологической окклюзией, преждевременные контакты наиболее часто были констатированы именно у этих зубов. Так, на балансирующей стороне при боковой окклюзии преждевременные контакты приходились на опорные бугорки первых моляров в 64,7% случаев из 210 обследованных пациентов, а у 15,2% – на опорных бугорках третьих моляров. При передней окклюзии преждевременные контакты на третьих нижних молярах были обнаружены в 32,8% случаев.

Учитывая, что шестые зубы прорезываются первыми, нередко с не полностью минерализованными твердыми тканями, и чаще всего первыми же подвергаются терапевтическому, а затем и ортопедическому лечению, необходимо очень тщательное формирование их окклюзионной поверхности. Врачи, устраняющие дефекты твёрдых тканей этих зубов на этапе прорезывания, часто не выполняют необходимых требований.

По наблюдениям Е.В. Боровского (2003), врачи-стоматологи при

пломбировании жевательной поверхности боковых зубов нередко используют композитные материалы, которые быстро истираются и предназначены для передних зубов. Применение их для прямой реставрации является наиболее распространённой стоматологической манипуляцией, составляя 70-90% [92, 98, 180]. Кроме того, как пишет Е.В. Боровский, стоматологи при восстановлении жевательной поверхности зубов делают её в 45% «плоской», что по мнению А. Постолаки (2006), далеко не соответствует классическим представлениям о расположении бугорков и фиссур.

Самую раннюю диагностику по выявлению преждевременных контактов, которые являются начальными признаками при изменении функции жевания, должен проводить врач на терапевтическом приёме [79, 112]. Хотя бытует мнение, что проверку и коррекцию окклюзии должны проводить только стоматологи-ортопеды. Сейчас это воспринято и пародонтологами, но в плане лечебной манипуляции, обеспечивающей разгрузку уже пострадавшего пародонта [78, 84, 85].

Дефекты и нерациональное восстановление окклюзионных поверхностей боковых зубов, нарушение плавности движений нижней челюсти (неопределяемые клиническими методами) могут быть причиной нарушений окклюзии [22]. Одним из самых важных способов обеспечения долгосрочности зубов, пломб и протезов, как считает О.П. Максимова (2002, 2014), является создание гармоничной окклюзии, которая по её данным, имеется лишь у 3 пациентов из 53 обследованных. Основные же нарушения в 80% случаев заключались в отсутствии контактов на реставрированных зубах.

А.Г. Кац и соавт. (2005), анализируя причины синдрома травматической окклюзии, также пришли к выводу, что нередко её возникновение связано с неправильными профилактическими и лечебными манипуляциями стоматологического плана. А если последние проводятся на фоне уже имеющейся врождённой или приобретённой патологии челюстей, то из-за нарушения технологии травматическая окклюзия возникает у 25 из 41 пациента. В то же время по причине первичной патологии она развивается лишь у 3 из 13 больных.

По мнению авторов, синдромный подход в работе стоматолога предполагает повышение качества клинической диагностики и плана лечебно-профилактических мероприятий общего и местного характера.

Изучая вопросы влияния окклюзионной нагрузки на устойчивость зубов после их эндодонтического лечения, Л.А. Мамедова (2009) указывает на нередкие осложнения (микроутечка, незаживающие очаги деструкции в периапикальных тканях, переломы и трещины зуба). Соглашаясь с выше названной точкой зрения, О.П. Максимова (2014) значительно расширяет перечень осложнений, возникающих при нарушениях окклюзии и отсутствии грамотного моделирования реставраций. К таким осложнениям она относит: стоматоневрологические симптомы, боли при пальпации мышц, шеи и головные; бруксизм; осложнения со стороны ВНЧС; нарушения зрения и слуха; воспаление пульпы и периодонта, гиперчувствительность и стираемость; пародонтальные проблемы, ретракцию десны, подвижность и перемещение зубов, сколы и отломы их коронок, вертикальные трещины корней. Последнее, по данным различных исследователей, колеблется в интервале 2-5% [17, 84].

Авторы так же, как и S.Friedman [167], акцентируют внимание стоматологов-терапевтов на необходимости тщательной коррекции и мониторинга окклюзии. По мнению Р. Орджоникидзе (2008), В.И. Шемонаева и соавт. (2011), И.В. Борисовой и А.В. Штефан (2014), это особенно актуально в последнее десятилетие в связи с развитием рынка стоматологических технологий. Клиницисты считают, что повышенное стремление стоматологов к достижению высокого эстетического результата часто снижает внимание к окклюзии.

Кроме того, это связано по мнению авторов, с появлением керамических реставраций. Дело в том, что микротвёрдость керамики выше, чем эмали. Если ранее применявшиеся конструкционные материалы при супраконтактах истирались и окклюзия возвращалась в состояние динамического равновесия, то сейчас стирается эмаль, перегружается периодонт, то есть развивается первичная окклюзионная травма или ломается протез.

Учитывая высокие адаптационные возможности периодонтальной связки,

нейромышечной системы, «стоматологическую неосведомлённость» значительной части населения, названные проблемы длительное время остаются без внимания специалистов. Тем не менее, весьма важно иметь комплекс доступных диагностических мероприятий, позволяющий на ранних стадиях заболевания выявлять симптомы первичной травматической окклюзии.

В последние годы существенно возросло число больных с патологией окклюзии и мышечно-суставной дисфункцией [96, 97, 102, 110, 136]. В частности, К. Ронкин отмечает увеличение распространённости функциональных нарушений сустава не воспалительного характера. Прямую связь между симптомами нарушений ВНЧС и окклюзионными достоверно доказали В.В. Баданин (2003), М.М. Антоник и соавт. (2011), Н.В. Брагарёва (2014), С.Б. Фищев и соавт. (2016). Это отмечают и многие другие клиницисты [12, 23, 73, 157].

В основу дисфункции ВНЧС можно положить две теории: окклюзионно-артикуляционную и нейромышечную, которые взаимно провоцируют друг друга [54, 71]. Многочисленные научные и клинические наблюдения доказали, по мнению Н.С. Муравьёвой (2010), что при реставрации окклюзионных взаимоотношений необходимо учитывать индивидуальные особенности, соответствующие суставным углам траектории скольжения зубов. Это связано с тем, что зубные ряды создают «направляющие» для движения нижней челюсти. Любые изменения их строения, в частности при ортопедической или другой стоматологической реабилитации, могут приводить к перестройке системы привычных движений, а также к изменению положения нижней челюсти в привычной окклюзии [119, 120, 121].

Имеется много сведений, что пренебрежение данным правилом в ходе лечения может быть пусковым механизмом в формировании синдрома мышечно-суставной дисфункции ВНЧС [67, 170]. В частности, В.А. Сёмкин и соавт. (2007), обследовав 47 пациентов, обратившихся по поводу функциональных нарушений ВНЧС, обнаружили у 43 из них дисфункцию последнего на фоне патологии окклюзии. Авторы применяли разнообразные клинические и лабораторные методы исследования, в том числе аксиографию с определением шарнирной

кинематической оси ВНЧС и загипсовкой в соответствии с ней диагностических моделей.

Ещё одним немаловажным фактором, приводящим к развитию первичной окклюзионной травмы, можно считать период прорезывания восьмых зубов (16-25 лет), которые при наличии уже сформированной стабильной окклюзии и физиологических формах прикуса могут оказать негативное влияние на окклюзионно-артикуляционные взаимоотношения. Это отмечают О.Н. Болонкин (2013), Н.В. Брагарёва (2014), М.М. Халиль (2008), T. Siegmund (2002). По результатам обследования 210 пациентов (возраст 20-60 лет), проведённым Н.В. Брагарёвой, именно из-за неправильного положения и неодновременного прорезывания третьих моляров, наиболее часто возникают окклюзионные интерференции.

Часто восьмые зубы, прорезывающиеся в неправильном положении, являются причиной супраконтактов, в том числе и наиболее опасных – гипербалансирующих, приводящих к изменению жевательных движений и патологии височно-нижнечелюстных суставов. Зубы мудрости при недостатке места в зубном ряду могут оказывать значительное давление на мезиально расположенные зубы, приводя к изменению имеющейся окклюзии, а в ряде случаев к возникновению или рецидиву зубочелюстных аномалий. В литературе описаны случаи смещения всего зубного ряда под влиянием прорезывания третьих моляров [51]. Однако механизм возникновения подобных изменений остаётся неясным.

Клиническая картина может быть значительно осложнена при их ретенции, распространённость которой, по сведениям Р.А. Фадеева и Ю.П. Шевелёвой (2014), составляет при нейтральном соотношении зубных рядов 17,9%. Это может обусловить образование глубоких пародонтальных карманов или кариес корня, что требует более серьезных лечебно-профилактических мероприятий. По данным отечественной и зарубежной литературы обращаемость пациентов с ретенцией третьих моляров нижней челюсти за ортодонтической помощью составляет 4-17% стоматологических заболеваний [9, 189]. Ведущее место

занимает ретенция третьих моляров нижней челюсти, являясь причиной нарушения формирования зубных рядов и их смыкания. Значительные сложности возникают при горизонтальном положении нижних третьих моляров [18].

По мнению большинства учёных, увеличение распространённости ретенции зубов мудрости – это проявление общей редукции зубочелюстной системы в процессе филогенеза [50]. Следует отметить, что уменьшение размеров челюстей более выражено, чем размеры зубов, и поэтому возникает дефицит места для прорезывания третьих моляров [18, 115]. Наряду с другими причинными факторами, это приводит к их затруднённому прорезыванию или ретенции [186]. По данным J.J. Lytle (1979) только у 5% и менее молодых людей имеется достаточное место для прорезывания дистопированных и ретинированных третьих моляров нижней челюсти.

Диагностика наличия и правильности расположения зачатков восьмых зубов проводится редко. А своевременная коррекция их положения или удаление (показания к которому могут быть выявлены на основании данных ортопантомограммы), по мнению многих клиницистов, зачастую игнорируются. Изучая положение третьих моляров нижней челюсти при физиологической окклюзии, Д.С. Дмитриенко и соавт. (2011) также считают одним из информативных методов ортопантомографию.

Для сравнительных измерений они предложили методику расшифровки ортопантомограммы, использовав в качестве основной горизонтальной плоскости линию «Т-Т», соединяющую нижние края скатов суставных бугорков. От этой линии проводится перпендикуляр, проходящий между медиальными резцами обеих челюстей, к точке «Me» на подбородке. Затем проводятся касательные с двух сторон к заднему краю ветви и нижнему краю тела нижней челюсти. Точка пересечения биссектрисы образованного при этом угла с внутренним углом челюсти, обозначается как «RM», то есть ретромолярная точка, а сама биссектриса расценивается как «стресс-ось».

На основании анализа ортопантомограмм у 127 человек обоего пола авторы пришли к выводу, что расположение третьего моляра за пределами указанных

ориентиров, можно считать как критическое для нормального прорезывания. А критерием нормы является более переднее расположение прорезывающегося зуба. Полученные данные могут служить относительным показанием к удалению отдельных зубов. O.J. Quiros и A. Palma (1999) также рекомендуют для прогноза процесса прорезывания нижних третьих моляров использовать ортопантомограмму у 14-летних пациентов, предложив методику её анализа.

О.И. Арсенина и соавт. (2015) изучили фотографические и рентгенологические материалы 88 пациентов, у которых третьи постоянные моляры находились в процессе ортодонтической коррекции или в периоде ретенции после формирования. Они анализировали изменения в зубных дугах за этот период. Согласно их сведениям, типичное развитие третьего постоянного моляра начинается в возрасте около 8-9 лет, когда на рентгенограмме появляется фолликул дистально от второго моляра. Коронка восьмых зубов формируется к 14 годам, корень к 20-21 году и прорезываются они в 17-21 год.

По мнению М.А. Изосимовой (2012), основанного на анализе многочисленных работ отечественных и зарубежных исследователей, не существует единых представлений о причинах нарушения сроков формирования и прорезывания третьих моляров, аномалий их положения, связи с развитием челюстных костей и необходимости удаления. Значительное число удалений и связанных с этой процедурой осложнений приходится на долю нижних третьих моляров [111].

Бессимптомное аномальное положение третьих моляров в сочетании с эстетическим оптимумом вызывает у пациента сомнение в целесообразности их удаления и требует объективного обоснования такого вмешательства [138].

Одной из самых популярных теорий ретенции нижних третьих моляров является недостаточное развитие ретромолярного пространства, которое формируется в процессе моделирующей резорбции передней поверхности ветви нижней челюсти [172]. В результате последнего процесса, по данным Chen Li-Li et al. (2010), ретромолярное пространство увеличивается в период 13-18 лет на 1,22-1,48 мм (у ♀ и ♂ соответственно).

Кроме того, при прорезывании третьих моляров за счёт их давления происходит мезиальный дрейф шестых зубов и в результате итоговое увеличение ретромолярного пространства, по данным указанных авторов, составляет 5,12-5,79 мм. Подтверждением давления третьих моляров является и резорбция корней вторых моляров при их контакте.

Клинически травматическая окклюзия может проявляться в виде трещин эмали, обнажения корней отдельных зубов, выраженной их подвижности в зоне окклюзионной травмы, пародонтальных карманов, стираемости коронок. Однако при последней следует иметь в виду естественный процесс стирания твёрдых тканей, с учётом которого должно проводиться моделирование окклюзионной поверхности для профилактики супраконтактов и травматической окклюзии [112].

По мнению исследователей, в основе функциональной перегрузки зубов лежит воспаление [36, 139]. Дисфункции по мере прогрессирования воспалительного процесса захватывают все структурные компоненты пародонта и провоцируют заболевания, приводящие к удалению зубов [33]. Однако до сих пор не ясен вопрос – насколько воспаление обуславливает возникновение всех признаков травматической окклюзии [124]. Ведущим признаком последней на фоне многочисленных клинических симптомов, по мнению автора, является повышенная подвижность зубов.

Травматическую окклюзию при существующем воспалении считают дополнительным фактором деструкции тканей пародонта, которая может способствовать патологической подвижности и смещению зубов [84, 109, 137, 174]. Некоторые клиницисты на основании отсутствия признаков воспаления в тканях пародонта, но при имеющихся симптомах их деструкции, предполагают основным причинным фактором только окклюзионные нарушения [37, 48, 130]. Высказывается возможность кофакторного действия травматической окклюзии на ткани пародонта [179, 192].

Следует иметь в виду, что при недостаточном анализе, состоящем лишь из клинического осмотра, факторы нарушения окклюзии и её компенсации могут быть упущены из виду, проявляясь позже изменениями со стороны периодонта,

жевательных мышц и ВНЧС. Кроме того, препятствия при движениях нижней челюсти могут быть замаскированы в результате адаптации нейромышечной системы [144, 178].

Резюме

Анализ многочисленных работ отечественных и зарубежных авторов, касающихся проблемы первичной травматической окклюзии в боковых отделах зубных рядов, позволяет сделать вывод об отсутствии единого представления по данному вопросу. Различные по генезу окклюзионные нарушения (инфра-, супраокклюзия и др.) могут привести в дальнейшем к неправильным взаимоотношениям зубов и формированию достаточно сложных заболеваний зубочелюстной системы.

В молодом возрасте на этапах формирования зубочелюстной системы есть два наиболее значимых периода – прорезывание шестых и восьмых зубов. Ввиду отсутствия должным образом организованной профилактики и диспансеризации значительная доля лиц молодого возраста к моменту формирования постоянного прикуса имеет предрасполагающие факторы, которые Н.В. Брагарёва (2014) называет окклюзионной компенсацией, или уже сформировавшуюся первичную травматическую окклюзию. Последняя может проявляться у молодых людей в виде локализованных форм заболеваний пародонта или твёрдых тканей зубов некариозного происхождения, их перемещений, деформаций окклюзионной поверхности, изменения контуров десны, дисфункций височно-нижнечелюстного сустава.

Для становления гармоничной окклюзии необходимо не только правильное развитие зубочелюстного аппарата, с формированием физиологических форм прикуса, но и грамотная профессиональная деятельность стоматологов различных специальностей. А.Г. Кац и соавт. (2005), анализируя причины синдрома травматической окклюзии, пришли к выводу, что нередко её возникновение связано с неправильными профилактическими и лечебными манипуляциями

стоматологического плана. Подобную точку зрения о так называемых ятрогенных причинах дисбаланса окклюзии ранее высказывали Е.В. Боровский (2003), О.П. Максимова (2002, 2014), В.Р. Шашмурина (2016).

Всё выше сказанное и послужило основанием для комплексного изучения окклюзии и идентификации факторов риска первичной травматической окклюзии у лиц молодого возраста (18-29 лет) с целостными зубными рядами.

1.3. Методы определения окклюзионных взаимоотношений зубных рядов

Несмотря на постоянный и неугасающий интерес к окклюзии [46, 47, 122, 123], сложился стойкий стереотип высокой сложности и запутанности этой темы [53, 102]. Сложившуюся ситуацию И.Ю. Лебеденко и соавт. (2006), А.Б. Перегудов и соавт. (2008), А.Б. Лысейко (2013) объясняют использованием устаревших методов для выявления окклюзионных нарушений. Действительно, при замещении дефектов твёрдых тканей боковых зубов на этапе лечения для коррекции окклюзионной поверхности наиболее часто используется артикуляционная копировальная бумага [28, 63].

Одной из причин этого можно считать весьма ограниченное количество методик анализа характера окклюзии, особенно по мнению Н.В. Брагарёвой (2014), при целостных зубных рядах. Были предложены способы определения окклюзионных контактов с помощью различных восковых пластинок, бумажных полосок, лейкопластыря с артикуляционной бумагой [40, 41, 60, 82, 117, 135]. Особое место занимает способ определения площади контактов зубов [106, 107, 113].

Немецкая фирма «Bausch» при регистрации окклюзионных контактов определила последовательность применения копировальной артикуляционной бумаги. Многие клиницисты начинают с бумаги в 200 мкм, чувствительной к давлению при смыкании зубов, отражение которого при незначительной величине более светлое, а при большей – тёмный отпечаток. Затем следует бумага в 20 мкм, окрашивающая эпицентр окклюзионного контакта в виде точечного отпечатка,

символизирующего преждевременное смыкание на красном фоне.

Аналогично выше названному пользуются методом двойного контроля [79]: вначале получают отпечатки с помощью окклюзионной бумаги (100 или 60 мкм), а затем на этом фоне делают отпечатки с помощью очень тонкой фольги (8 мкм), но обязательно другого цвета. Если сразу использовать тонкую фольгу, то отпечатки можно не заметить. Второй способ в модификации автора, представляющий окклюзиограмму в виде копии на бумаге, имеет относительный ориентировочный характер не только как диагностический документ, но и как юридический, регистрационный.

Регистрация окклюзионных контактов при помощи артикуляционной бумаги и фольги возможна только непосредственно в кресле стоматолога [17]. В то же время окклюзионные нарушения, например, при бруксизме, могут возникать ночью, либо днём в периоды психоэмоционального напряжения [166]. Динамическую окклюзионную картину можно получить, используя специальные пластины Bruxchecker [183]. При смыкании зубов в местах наибольшего трения их краситель (пищевой типа эритрозина) обесцвечивается, визуализируя окклюзионный паттерн. Благодаря бракcчекерам становится возможна манифестация окклюзионных контактов в динамике, в ночное и дневное время, в периоды повышенного эмоционального стресса, что весьма важно для диагностики [75].

Подчёркивая важность качественных и количественных показателей окклюзионных контактов, А.А. Долгалёв (2007) разработал методику оценки жевательной эффективности на основании определения их площади при смыкании зубных рядов. Для решения этой задачи автором были определены площади окклюзионных поверхностей в целом и только окклюзионных контактов у 26 человек (♀ – 15 и ♂ – 11) в возрасте 20-36 лет с целостными зубными рядами, при физиологических видах прикуса.

Применив оригинальную методику, А.А. Долгалёв установил, что площадь окклюзионных поверхностей более разнообразна, чем площадь окклюзионных контактов. В связи с этим последняя может быть использована в качестве

достоверного критерия оценки функциональной эффективности зубных рядов. При расчёте же площади окклюзионных контактов того или иного протеза в совокупности с жевательными пробами – для определения эффективности реставрации. Е.Н. Жулёв и соавт. (2013) также подчёркивают возможность последнего при использовании сведений об окклюзионных контактах.

По данным О.П. Максимовой (2014) суммарная площадь окклюзионных контактов составляет около 4 мм^2 и если вести расчёт из 32 зубов, то на каждый в среднем приходится $\approx$ 0,125 мм^2. Иными словами, контакты хотя и являются множественными, но они микроскопические. Обнаружить их глазом невозможно. Для этого необходимы специальные методы и интерпретацию окклюзионного пейзажа, как считает автор, можно осуществить непосредственно на зубах или на воске, фольге или бумаге.

Следует, однако отметить, что выше названные методы позволяют определить лишь точки окклюзионных контактов. Но измерить таким образом величину жевательного давления, приходящегося на определённую зону, установить последовательность возникновения контактов невозможно. Так считают многие исследователи [161, 173, 175, 177]. Кроме того, маркировочные отметки одинакового размера, возникающие на соседних зубах, не могут быть критерием равных нагрузок [112].

Маркировка при этом проводится лишь на ограниченном участке зубного ряда (проблемный зуб) и только в положении центральной, то есть привычной окклюзии. А это не может служить основным ориентиром при коррекции окклюзии [27, 81, 112, 154]. Иными словами, игнорируется этап изучения артикуляционных взаимоотношений зубных рядов, в том числе с получением диагностических моделей, размещённых в артикуляторе.

Многие клиницисты считают, что наряду с получением локальной метки (штриха), необходимо исследовать: силу контакта, его продолжительность и последовательность появления во времени, долю участия в общей окклюзии, вектор направления и равнодействующую окклюзионных сил. Лишь при наличии названых компонентов можно судить о балансе окклюзии [22, 43, 94, 112].

Для более точной диагностики и формирования оптимальных окклюзионных контактов необходимо проводить их оценку и коррекцию с помощью артикуляционной бумаги и компьютерной программы «T-Scan» до и после восстановления зубов [85, 112]. В большей степени это касается боковых отделов зубных рядов. При недостаточном анализе, состоящем лишь из клинического осмотра, факторы нарушения окклюзии и её компенсации могут быть упущены из виду, проявляясь позже изменениями со стороны периодонта, жевательных мышц и височно-нижнечелюстных суставов.

Формирование сбалансированного состояния окклюзии является залогом оптимального функционирования всей зубочелюстной системы. По мнению авторов, необходим комплексный подход на основании функциональных исследований, в том числе для изучения различных факторов компенсации при нарушении физиологической окклюзии. Это позволяет проводить окклюзионный мониторинг, то есть выявлять и устранять в ранние сроки факторы риска при нарушении нормального смыкания зубов [19].

Для этого существуют такие неинвазивные методы, как окклюдография (с использованием компьютерной системы T-Scan, BioPak-EMG/JVA и др.), денситометрия, лазерная доплеровская флоуметрия [9, 74, 100]. По данным исследований Е.К. Кречиной и соавт. (2010) электромиографическая оценка функционального состояния жевательных мышц также может показать дисбаланс в их работе, свидетельствуя тем самым о нестабильности окклюзии и необходимости её коррекции.

М.М. Антоник и Ю.А. Калинин (2011) обследовали 30 пациентов в возрасте 23-60 лет с разными видами патологии окклюзии и снижением высоты нижней трети лица с помощью электронной аксиографии. Авторы установили тесную взаимосвязь окклюзионно-артикуляционных нарушений и дискоординации жевательных мышц. Они пришли к выводу, что парафункции жевательных мышц, вызванные другими причинами, могут привести к развитию окклюзионно-артикуляционного синдрома.

Л.А. Мамедова и О.И. Ефимович (2014) рекомендуют для выявления

взаимоотношений между окклюзией и функцией мышц аппараты T-Scan и миограф Bio EMG. С помощью такой комплексной методики можно выявить влияние окклюзии на функцию мышц и сократить время воздействия травматической окклюзии путём терапии, направленной на уменьшение их гиперактивности в сочетании с избирательным пришлифовыванием зубов.

Названные методы и, в частности, изучение диагностических моделей зубных рядов в артикуляторе с восковым моделированием на этапе обследования пациента перед консервативным лечением, проводятся крайне редко (или вообще не применяются). Их отсутствие в последующем приводит к более серьёзным заболеваниям зубочелюстного аппарата, вовлекая в патологический процесс всё новые и новые звенья.

Резюме

При пломбировании боковых зубов на завершающем этапе лечения для коррекции окклюзионной поверхности используется артикуляционная бумага. Проводится это, как правило, на ограниченном участке (проблемный зуб), чаще всего в его проксимальных отделах при восстановлении окклюзионных гребней (валиков). И именно эти проксимальные отделы после удаления матрицы сошлифовываются ошибочно, как наиболее мешающие смыканию до тех пор, пока пациент не скажет «теперь не мешает» и на артикуляционной бумаге, обычно при центральной окклюзии, не остаётся отпечатка. Однако, ощущения пациента не могут служить основным ориентиром для врача при коррекции окклюзии [94]. Последствием такого ятрогенного фактора является попадание пищи в межзубные промежутки.

Исследование смыкания зубных рядов должно проводиться не только в центральной окклюзии, но и при других артикуляционных положениях. Профессиональное формирование окклюзионного рельефа должно быть неотъемлемой частью качественной реставрационной работы. От того, каким образом будет проведено моделирование зуба, зависит функционирование всего

жевательного аппарата, что позволит избежать появления супраконтактов, перегрузки отдельных зубов и возникновения других осложнений.

Следует иметь в виду, что при недостаточном анализе, состоящем лишь из клинического осмотра, факторы нарушения окклюзии и её компенсации могут быть упущены из виду, проявляясь позже изменениями со стороны периодонта, жевательных мышц и ВНЧС. Кроме того, препятствия при движениях нижней челюсти могут быть замаскированы в результате адаптации нейромышечной системы [144, 178].

Для более точной диагностики и формирования оптимальных окклюзионных контактов необходим комплексный подход на основании функциональных исследований, в том числе для изучения различных факторов компенсации при нарушении физиологической окклюзии. Особенно это касается боковых отделов зубных рядов. Это позволяет проводить окклюзионный мониторинг, то есть выявлять и устранять в ранние сроки факторы риска при нарушении нормального смыкания зубов.

1.4. Восстановление зубов и коррекция окклюзионно-артикуляционных взаимоотношений в боковых отделах зубных рядов

При функциональной и эстетической реабилитации пациента первостепенной задачей является создание оптимальных анатомических параметров зубов и окклюзионных взаимоотношений между ними [44, 65]. Существуют различные способы восстановления жевательных зубов и коррекции окклюзии, хотя и достаточно противоречивые.

При реставрации боковых зубов большое значение придаётся виду пломбировочного материала и методу лечения [156]. В качестве пломбировочного материала для боковых зубов почти 150 лет применялась амальгама. И хотя такие пломбы не эстетичны, но они позволяли получить более стабильные межбугорковые контакты, чем композиты для прямых реставраций [20, 42]. Аналогичной точки зрения в отношении последних придерживаются И.В.

Борисова и А.В. Штефан (2014).

И в настоящее время амальгама остаётся материалом выбора при восстановлении жевательной поверхности в зонах, не имеющих эстетического значения [72]. Многие западные производители возобновили производство серебряных амальгам, выпускаемых в герметично закрытых капсулах, не содержащих коррозионно неустойчивой фазы у2, имеющих значительный срок годности.

Применение композитных материалов для прямой реставрации является наиболее распространённой манипуляцией, составляя 70-90% [92, 98, 180]. Проведённый Н.В. Брагарёвой (2014) анализ реставраций твёрдых тканей зубов у пациентов с целостными зубными рядами также показал, что наиболее часто применялись пломбы. Из них цементные и прямые композитные пломбы не соответствовали окклюзионному критерию в 48-98% случаев в зависимости от группы (пациенты с компенсированной окклюзией, субкомпенсированной и декомпенсированной соответственно).

По результатам исследования В.Н. Тимофеевой (2003) у 12% композитных пломб к концу первого года службы отмечалось неудовлетворительное состояние, а через пять лет их количество составило 23%. Реже всего замещение дефектов зубов при целостных зубных рядах проводилось керамическими и/или металлическими вкладками. Среди них ятрогенные случаи, когда протезы не отвечали клиническим требованиям, составили 0,8%; 15,4%; 6,3% соответственно группам пациентов с компенсированной окклюзией, субкомпенсированной и декомпенсированной [22].

Восстановление полноценных окклюзионных соотношений композитными реставрациями затруднено, а иногда практически невозможно по ряду причин [19]. Клиницисты отмечают трудность моделировки окклюзионного рельефа композитным материалом из-за его блестящей поверхности, затрудняющей маркировку контактов артикуляционной бумагой, наличия слюны, недостаточной визуализации и доступа.

Нарушение формирования приводит к нестабильной окклюзии или к занижению реставрационных контактов. А это, в свою очередь, способствует чрезмерной нагрузке как жевательных, так и передних зубов или вызывает смещение и наклон зубов [182]. Однако это происходит редко благодаря адаптационной способности зубов, пародонта, нейромышечной системы и ВНЧС. Если бы этого не было, то каждый второй пациент нуждался бы в переделке композитных реставраций [19].

Одним из критериев выбора материала, наряду с оптическими и цветовыми характеристиками, должны быть высокие прочностные свойства в сочетании с низкой полимеризационной усадкой [30]. С появлением нанотехнологий стали формироваться новые классы композитов [65]. Композитные материалы нового поколения (пакуемые и ормокеры) расширили технические возможности реставрации жевательной поверхности зубов [112]. Основным преимуществом разработанных гибридных композитных материалов является устойчивость к истиранию, что делает их универсальными при восстановлении жевательных зубов по поводу кариозных и некариозных поражений [193].

Современные нанокомпозиты позволяют создавать реставрации, почти не требующие полировки, а стабильность блеска обеспечивают частицы диоксида кремния, заполняющие неровности между частицами стекла и полимерной матрицы. Следует отметить, что на стоматологическом рынке имеются композитные материалы, которые позволяют восстанавливать зубы и прямым, и непрямым методом [145]. FDI World Dental Federation одобрила ещё в 1998 году классификацию, согласно которой существующие композитные материалы делятся на две большие группы: для прямой и непрямой реставрации боковых зубов. По данным А.Б. Смотровой (2012), например, «Filtek Z-250» можно применять для восстановления жевательных зубов и тем и другим методом, а «Эстерфилл Фото» – для вкладок (непрямой метод).

Многие клиницисты отдают всё же предпочтение при восстановлении анатомической формы и функции зубов непрямым методам, с получением оттиска и лабораторным изготовлением реставрации. Иными словами,

предпочтительнее вкладки из композитных материалов типа пакуемых или ормокеров, керамики, золотосодержащих сплавов [91, 99, 123, 155, 158 188]. По мнению B. Czapra (2016), центральную роль при этом в концепции лечения играет возможность сопоставления с реально достижимыми параметрами на этапе восковой композиции (Wax-up) и примерка её в полости рта. А при значительном разрушении твёрдых тканей воспроизвести адекватную окклюзионную поверхность можно только коронками. Но для адекватной диагностики и планирования лечения необходим анализ моделей в артикуляторе с лицевой дугой [19, 22].

Основным показанием для проведения избирательного пришлифовывания зубов является травматическая окклюзия [84, 85]. Учитывая, что названная окклюзионная коррекция является инвазивным необратимым методом лечения, следует его рекомендовать с большой осторожностью и лишь после всесторонней диагностики [15]. Автор отдаёт предпочтение менее инвазивным методам, рекомендуя более широкое применение окклюзионных шин для диагностики нарушений ВНЧС.

Аналогичной точки зрения придерживаются Т.В. Виргунова (2013), О.И. Арсенина и соавт. (2014), С. Розенштиль, М. Лэнд и Ю. Фуджимото (2010), А.С. Щербаков и соавт. (2011) установили частоту бруксизма у 18,9% обследованных и почти у всех были обнаружены разные виды окклюзионных нарушений. При этом авторы отмечают, что избирательное пришлифовывание при бруксизме не должно быть методом выбора у молодых людей. У них хорошо выражены процессы перестройки костной ткани и более целесообразна шинотерапия парафункций жевательных мышц.

При планировании лечения с созданием адекватных окклюзионных контактов, синхронизации активности жевательных мышц и полноценной функции ВНЧС важное значение, по мнению В.А. Хватовой (2005), имеет выбор положения нижней челюсти – в центральной окклюзии (ЦО) или в центральном соотношении (ЦС). Необходимо некоторое разъяснение.

Смыкание зубных рядов при максимальном фиссурно-бугорковом контакте является наиболее удобным и называется центральной или привычной окклюзией

(ЦО). При этом суставная головка находится в центре суставной ямки, а мышцы равномерно напряжены. Смещение суставной головки в наиболее заднее, наиболее верхнее и наиболее внутреннее положение в суставной ямке называется центральным соотношением (ЦС). Его окклюзионным аналогом является задняя окклюзия или задняя контактная позиция [2]. ЦС называют ещё «связочным положением», поскольку оно определяется в основном связками ВНЧС, не зависит от окклюзионных контактов и является точно повторяемой воспроизводимой позицией.

Чтобы избежать путаницы, Р. Славичек предложил заменить весьма противоречивый термин «центральное соотношение» на «исходное положение – reference position». Физиологически ЦС считается исходной точкой функционирования нижней челюсти. Из задней окклюзии нижняя челюсть совершает движение вперёд, в центральную окклюзию. У 90% людей при сжимании зубов происходит привычное соскальзывание (≈ на 1,5 мм) нижней челюсти из ЦС в ЦО, и только у 10% пациентов они совпадают [19, 79]. Именно наличие препятствий при соскальзывании является причинным фактором бруксизма и других нарушений [159].

По мнению В.А. Хватовой (2005), если при лечении выбирается ЦО, то это означает конформативный подход, что предпочтительно при восстановлении отдельных зубов или замещении небольших дефектов зубных рядов. При этом очень важно, чтобы не было препятствий для соскальзывания нижней челюсти из ЦС в ЦО.

Если же выбирается положение нижней челюсти при ЦС, то это – реорганизующий подход к восстановительной терапии, который применим при проведении более значительного объёма терапии и отсутствии стабильной окклюзии (стираемость, подвижность или смещение зубов, дисфункция ВНЧС). Окклюзию при ЦС используют в качестве маркёра, так как это положение по сравнению с ЦО более стабильно и легче воспроизводимо, что особенно важно при длительном лечении.

Таким образом, выбор первого или второго варианта (конформативный или реорганизующий методологический подход соответственно) зависит от клинической ситуации [132, 159]. Неадекватное создание окклюзионных соотношений может изменить положение нижней челюсти, привести к первичной травме или стать пусковым моментом бруксизма и дисфункции ВНЧС.

С.В. Рябов (2007) провёл клиническое обследование 100 человек (♂ – 32 и ♀ – 68) с ортогнатическим прикусом и целостными зубными рядами. Возраст всех обследуемых был в диапазоне 17-25 лет. Проводя в процессе исследования сравнительную характеристику методов индивидуального оформления окклюзионных поверхностей зубных рядов, автор отмечает, что все они основаны на средних статических данных, а индивидуальность достигается путём не всегда оправданного пришлифовывания. Практически все методики индивидуального создания окклюзионных поверхностей, как считает С.В. Рябов, основаны на их формировании во время функции.

Продолжая далее свой тезис, он подчёркивает, что это оправдано только при уверенности нахождения нижней челюсти в истинном центрическом положении и если она не смещена. Предлагаемая же автором схема компьютерного оформления, применима по его мнению, в любой конкретной клинической ситуации после предварительного анализа интактной зубочелюстной системы.

Резюме

Таким образом, анализ литературы показывает, что вопрос изучения окклюзионно-артикуляционных взаимоотношений у лиц с целостными зубными рядами, факторами их нарушения и компенсации не выделен, к сожалению, в отдельную проблему. Устоявшиеся каноны оказания стоматологической помощи нуждаются в совершенствовании методов анализа и реабилитации, направленных на создание индивидуальной окклюзии и артикуляции [39, 64, 191].

Наиболее эффективным методом устранения нарушений смыкания при целостных зубных рядах и физиологической окклюзии является избирательное пришлифовывание, эффективность которого достигает 54% [22]. Но планирование этой манипуляции должно проводиться на диагностических гипсовых моделях с применением артикулятора и лицевой дуги.

Замещение дефектов боковых зубов в соответствии с принципами физиологической окклюзии, несмотря на многочисленное разнообразие методик и материально-технического оснащения, также требует дальнейшего изучения. Своевременная профилактика, поддерживающая и корригирующая терапия повысят эффективность жевания, способствуя здоровому состоянию и целостности зубных рядов, предупреждению дисфункций височно-нижнечелюстных суставов.

Сложность при выборе тактики лечения зависит от степени окклюзионных нарушений и их влияния на возможность развития заболеваний пародонта или осложнений в виде дисфункций жевательных мышц и височно-нижнечелюстных суставов. Для решения названной проблемы необходима разработка комплексного диагностического алгоритма, доступного для практического здравоохранения. Это позволит целенаправленно планировать индивидуальную тактику лечения и прогнозировать его результаты.

ГЛАВА 2. МАТЕРИАЛ И МЕТОДЫ ИССЛЕДОВАНИЯ

2.1. Характеристика обследованных лиц и критерии формирования клинических групп

Проводили комплексное обследование курируемых лиц на базе кафедры ортопедической стоматологии СГМУ, в Смоленской областной клинической стоматологической поликлинике и частной стоматологической клинике «ДС Стоматология» (г. Калуга) в период 2015-2019 гг. Были обследованы 306 человек со сформированной зубочелюстной системой. Критерии включения в исследование:

- возраст 18-29 лет;
- целостные зубные ряды;
- ортогнатический прикус (ортогнатическое соотношение) Аболмасов Н.Н. и соавт. (2003) с двусторонним первым классом по Энглю;
- отсутствие тяжелых соматических заболеваний.

Все пациенты обследованы по единому протоколу с использованием основных и дополнительных методов исследования, полученные при осмотре и обследовании данные заносили в медицинскую карту стоматологического больного и специально разработанное приложение (Приложение В). По письменному согласию проводили фотодокументацию.

На основании проведенного обследования из числа 306 человек, нами были выделены 4 группы в зависимости от этиологических причин первичной окклюзионной травмы. Данные приведены в Таблице 1.

В первую группу вошли 60 человек, имеющих ятрогенные окклюзионно-артикуляционные нарушения, связанные с проведением терапевтического или ортопедического стоматологического лечения.

Во вторую – 39 респондентов, имеющих окклюзионно-артикуляционные

нарушения, связанные с третьими молярами (прорезавшимися, находящимися в стадии прорезывания или ретинированными).

В третьей группе у 162 лиц окклюзионно-артикуляционные нарушения, связаны с сочетанным воздействием ятрогенных факторов и влиянием третьих моляров.

В четвертую группу вошли 45 лиц без окклюзионно-артикуляционных нарушений, в том числе, подвергавшихся стоматологическим вмешательствам, отвечающим клиническим требованиям.

В дальнейшем аналогичным образом были сформированы три основных группы и контрольная группа, в которых проводился полный комплекс диагностических и лечебных мероприятий. Данные приведены в Таблице 2.

Таблица 1 – Распределение лиц для выявления причин первичной окклюзионной травмы по гендерной принадлежности

	Группа 1	Группа 2	Группа 3	Группа 4
м 173	38	27	93	13
ж 133	22	12	69	32
Итого n=306	60	39	162	45

Таблица 2 – Распределение пациентов основных и контрольной групп по гендерной принадлежности

	Группа 1	Группа 2	Группа 3	Группа 4
м 78	22	16	27	13
ж 85	23	16	14	32
Итого n=163	45	32	41	45

Группы курируемых пациентов были сформированы из числа 306 обследованных на первом этапе выполнения исследования, а также из пациентов, отвечающих вышеуказанным критериям, обратившихся за стоматологической

помощью в клинику ортопедической стоматологии Смоленской областной стоматологической поликлиники и клиники Д.С. Стоматология (г. Калуга). Таким образом, в первую, вторую и третью основные группы вошли 45, 32 и 41 пациентов соответственно, контрольную группу составили 45 человек без окклюзионно-артикуляционных нарушений.

Необходимый размер выборки был рассчитан при помощи модуля Sample size программы Describe 3.07. пакета WinPepi 11.61 (J.H.Abramson) с учётом распространённости признаков, полученных в сплошном исследовании, для уровня статистической значимости 5% и мощности 80%. Использован стратифицированный по заявленным группам дизайн случайной выборки с использованием модуля Randomization программы Etcetera 3.09, вышеуказанного пакета.

Перед началом исследования от каждого пациента получали добровольное информированное согласие на участие в исследовании и использование его результатов в научной работе. После заполнения паспортной части медицинской карты проводили общепринятое клиническое обследование с выяснением жалоб, сопутствующих и перенесенных заболеваний.

Выясняли у каждого обследуемого проблемы с жеванием и дикцией, возможные попытки найти наиболее комфортное положение челюстей при их смыкании, затруднения при широком открывании рта, например, при зевании, о наличии болевой чувствительности в области каких-либо зубов, височно-нижнечелюстных суставов. Интересовались употреблением жевательной резинки и наличием различных вредных привычек. Среди последних могли быть прикусывание щёк, губ, онихофагия, сосание пальцев, языка, верхней или нижней губы, карандаша или других предметов.

Собирали анамнез жизни, уделяя внимание гигиеническому режиму, условиям учёбы или профессиональной деятельности обследуемого, наличию наследственных факторов, физических и психических травм. При наличии заболеваний – длительность болезни, обращаемость к врачу и вид проводимого лечения. Уточняли частоту обращения за стоматологической помощью по поводу

замещения дефектов зубов, выпадения или сколов реставраций, переломов или трещин корня зуба.

При опросе задавались вопросы, направленные на выявление превалирующего патогенетического компонента в развитии функциональных нарушений зубочелюстной системы [40, 41].

Для объективной оценки состояния пародонта и определения уровня гигиены применяли упрощённую методику J.C. Green – Vermillion, а именно определяли зубной налёт и зубной камень. Окрашивание проводили 3% настойкой йода. Оценочные критерии индекса гигиены (ИГ): 0,0-0,6 низкий и гигиена полости рта хорошая; 0,7-1,6 средний и гигиена удовлетворительная; 1,7-2,5 высокий и гигиена плохая; 2,6 и > – высокий и гигиена очень плохая.

Определяли степень максимального открывания рта, симметричность движения, нарушение носового и преобладание ротового дыхания, способ глотания, степень обнажения передних зубов и/или альвеолярного отростка при разговоре и улыбке, наличие «десневой улыбки», совпадение межрезцовых линий.

При исследовании преддверия полости рта измеряли его глубину в области резцов нижней челюсти. Определяли уровень прикрепления мягких тканей у альвеолярного отростка: форму и параметры, выраженность и напряжение уздечки языка, верхней и нижней губ, ограничение их подвижности, наличие и состояние дополнительных тяжей, отслаивание десневых сосочков. Определяли состояние дёсен (атрофия, гипертрофия, отёк, афты, стоматит, свищи, рубцы, тяжи), величину свободной (краевой десны) прикреплённой и наличие кератинизированной особенности зубодесневой бороздки и десневого желобка. Изучали рельеф десневого края (обычно он фестончатый) с вестибулярной стороны, наличие рецессии десны. Необходимо иметь в виду, что изменение контуров десны может быть следствием воспалительных, общих тяжёлых заболеваний, а также травматической окклюзии. Подтверждением неадекватной нагрузки является реакция краевой десны в виде её утолщения (McCall-гирлянды и щели Stillman).

Оценку состояния тканей и органов рта проводили по общепринятой методике, с использованием традиционного набора стоматологических инструментов. Обследование проводилось с использованием основных методов (осмотр, перкуссия, пальпация) и дополнительных (рентгенологическое исследование, контрольно-диагностические модели, окклюдография различными методами).

Заполняя зубную формулу, обследовали нижеследующие элементы жевательного аппарата.

Характеристика отдельных зубов. Величина и форма их положения, сроки прорезывания, соотношение вне- и внутриальвеолярной частей зуба, его положение по отношению к окклюзионной поверхности (инфра- и супраокклюзия), гиперчувствительность, подвижность. Отмечали целостность коронки зуба, характер и степень поражения твёрдых тканей, а именно сколы и трещины зубов, фасетки истирания (физиологическую и повышенную стираемость), кариозные и клиновидные дефекты, гипоплазию.

Для характеристики кариозных дефектов коронок зубов пользовались классификацией G. Black.

Наличие реставраций. Отмечали прямые композитные реставрации, их локализацию и количество, несъёмные ортопедические конструкции (микропротезы и полные искусственные коронки). Клиническую оценку функционального состояния пломб и вкладок у пациентов проводили с использованием критериев: анатомическая форма и цвет, краевая адаптация (наличие на границе раздела щели, в которую проникает зонд), вторичный кариес, изношенность или разрушенность реставрации (подвижность, шероховатость поверхности, обнажение дентина или прокладки).

При оценке соответствия искусственных коронок клиническим требованиям особое внимание обращали на моделировку и краевое прилегание.

Оценивали расположение каждого бугорка по отношению к окклюзионной плоскости. Создан ли правильный контакт зубов после пломбирования или протезирования (опорные бугорки должны контактировать с ямками или

краевыми выступами одноимённых антагонистов). Физиологическое распределение жевательной нагрузки (по оси) возможно при двух видах контактов зубов-антагонистов (Рисунок 1, а, б): 1) между противоположными скатами бугорков или 2) их вершин – с противостоящими ямками.

а)

б)

Рисунок 1 – Контакты зубов-антагонистов: а – зуб к зубу; б – зуб к двум зубам

В центральной (привычной) окклюзии определяли преждевременные контакты. Последние оценивали также при передней, задней и боковых окклюзиях на рабочей и балансирующей сторонах. Определяли клыковый или групповой тип ведения на рабочей стороне.

Характер прикуса. В своих исследованиях мы пользовались понятиями «ортогнатический прикус» и «ортогнатическое соотношение». Под последним мы понимаем двустороннее смыкание зубных рядов по 1 классу Э. Энгля, но при отсутствии всего комплекса признаков ортогнатического прикуса [1, 2, 23, 40, 41]. Определяли окклюзионную и межальвеолярную высоту, величину межокклюзионного пространства, степень разобщения зубных рядов при речевой функции и отклонение нижней челюсти от средней линии при открывании рта. Выявляли нерабочие окклюзионные препятствия и особенности соскальзывания нижней челюсти из задней окклюзии в центральную (по прямой линии или с отклонением в сторону).

2.2. Методы оценки окклюзионно-артикуляционных взаимоотношений

Для изучения окклюзионно-артикуляционных взаимоотношений зубных рядов использовали артикуляционную бумагу Bausch (40-100 мкм), окклюзионный воск, изучение контрольно-диагностических моделей, в том числе с загипсовкой в регулируемый артикулятор Protar evo 7, систему T-Scan III, систему Prosystom, Dentograf.

2.2.1. Авторская методика индексной оценки окклюзионных контактов

На основании данных научной литературы мы не смогли найти простой, но информативный метод цифровой оценки окклюзионных контактов, который возможно использовать в повседневной стоматологической практике без применения дорогостоящего оборудования. Нами был предложен метод индексной оценки окклюзионных контактов боковых зубов. Научной основой предложенного метода явились: гнатологическая концепция взаимнозащищённой окклюзии и множественные контакты (Рисунок 2) боковых зубов в центральной (привычной) окклюзии [35, 136]. В соответствии с концепцией взаимнозащищенной окклюзии в центральной (привычной) окклюзии межальвеолярная высота удерживается премолярами и молярами, а передние зубы не контактируют, в свою очередь, передние и боковые движения направляются клыками и резцами, боковые зубы при этом разобщаются.

Способ индексной оценки окклюзионных контактов боковых зубов (патент на изобретение № 2684182 от 04.04.2019) осуществляется следующим образом: после тщательного высушивания зубов воздухом для оценки локализации окклюзионных контактов на зубы нижней челюсти накладывают двухстороннюю артикуляционную бумагу подковообразной формы (фирмы «Bausch») толщиной 100 мкм. Затем пациент смыкает зубные ряды в положении центральной (привычной) окклюзии, на антагонирующих участках образуются отпечатки. При идеальной окклюзии образуется множество точек смыкания зубов-антагонистов

(Рисунок 2). Затем проводят фотографирование зубного ряда нижней челюсти со стороны окклюзионной поверхности, перевод в цифровую форму для документирования результатов.

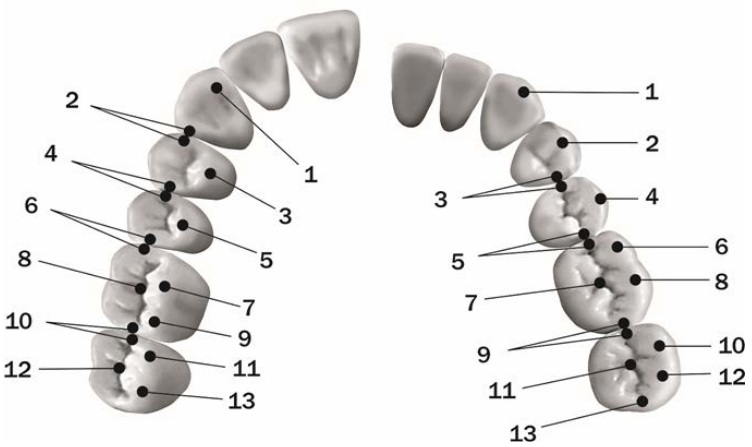

Рисунок 2 – Схематическое изображение контактов зубов в положении центральной окклюзии: 1– контакты клыков; 2, 3, 4, 5 – контакты с участием премоляров; 6, 7, 8, 9, 10, 11, 12, 13 – контакты с участием моляров

Оценку окклюзионных контактов и цифровую запись осуществляют в виде трёх чисел, располагающихся через запятую. Первое из них означает максимальное количество контактов с участием клыков, второе – количество контактирующих точек с участием премоляров, третья – моляров (за исключением восьмых зубов).

Подсчитывают все контактирующие точки на боковых зубах нижней челюсти. Получают максимальное значение индекса центральной (привычной) окклюзии при наличии клыков, премоляров и моляров, которое составляет (2, 12, 20), в сумме – 34.

При меньшем значении одного из компонентов индекса можно судить о том, что окклюзионные контакты в данном сегменте зубного ряда отличаются от идеальных значений, и требуется проведение избирательного пришлифовывания зубов, ортодонтического или реставрационного лечения. При отсутствии одного из антагонистов числовое выражение индекса также будет меньше на ту или иную величину, а при замещении дефекта и восстановлении количества антагонистов – увеличится (Рисунок 3, а, б).

а) б)

Рисунок 3 – Верхний зубной ряд пациентки И., 21 год. Изменение окклюзионного индекса: а – количество контактов до лечения (2/4/8); б – количество контактов после лечения (2/10/18)

В скобках после трёх цифр указывают ещё и показатель, указывающий число контактов с участием антагонирующих зубов мудрости. При их отсутствии или наличии одного из восьмых зубов, не участвующего в смыкании, показатель в скобках не записывают. Для дальнейшего расчёта индекса используют только цифровые показатели, полученные от смыкания клыков, премоляров и моляров (за исключением третьих). При сравнении показателей до и после лечения, цифры, расположенные в скобках, не учитываются.

Учитывая, что предложенная методика позволяет количественно оценить окклюзионные контакты лишь в одном статичном положении – центральной (привычной) окклюзии, одновременно с определением окклюзионного индекса, всем пациентам проводился анализ траекторий перемещения нижней челюсти (артикуляции) с их фоторегистрацией. Фотопротокол, заключался в фотографировании зубных рядов (Рисунок 4, а, б, в, г, д, е, ж, з) в положении центральной окклюзии (фронтальная фотография и боковые под углом 45 градусов), передней окклюзии, зубных рядов обеих челюстей со стороны окклюзионной поверхности, при боковых окклюзиях получали фотографии с обеих сторон (рабочей и балансирующей).

а)

б)

в)

г)

д)

е)

ж)

з)

Рисунок 4 – Зубные ряды пациента Ф., 29 лет: а – фронтальная фотография в положении центральной окклюзии; б – правая боковая фотография под углом 45 градусов; в – левая боковая фотография под углом 45 градусов; г – окклюзионная поверхность верхнего зубного ряда; д – окклюзионная поверхность нижнего зубного ряда; е – правая боковая окклюзия; ж – левая боковая окклюзия; з – передняя окклюзия

2.2.2. Оценка окклюзионно-артикуляционных взаимоотношений с использованием системы Prosystom

Данная система включает в себя следующие элементы: прикусная вилка, центральный и боковые маркеры, столик-гексапод, камера, программное обеспечение Prosystom, включающее в себя виртуальный аксиограф и виртуальный артикулятор с возможностью переноса данных в механические артикуляторы различных систем и совместимое с программным обеспечением Exocad (Рисунок 5) и персональный компьютер.

Для использования возможностей виртуального артикулятора гипсовые модели зубных рядов сканировались с использованием лабораторного сканера Medit Identica t500 (Рисунок 6).

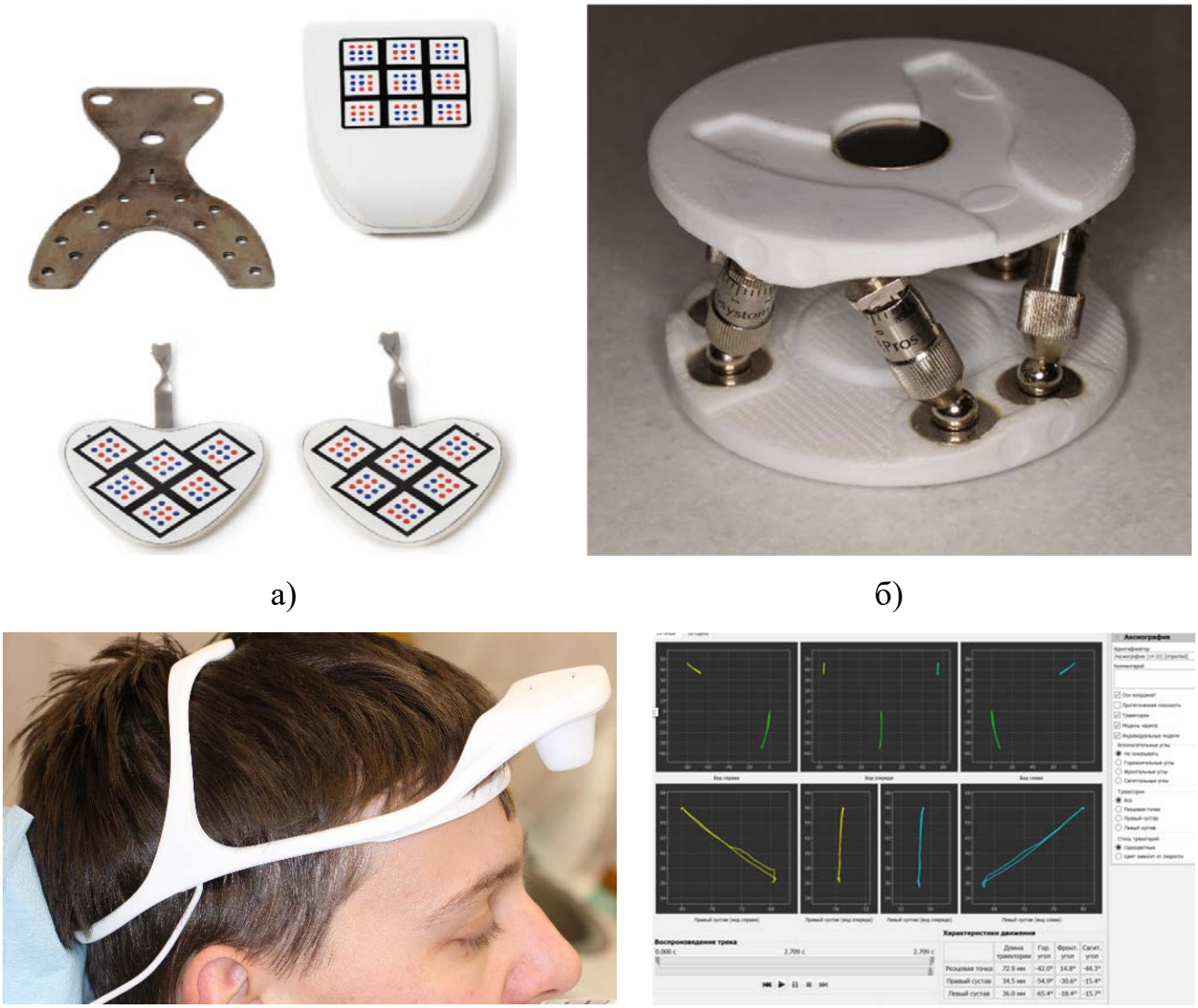

а) б)

в) г)

Рисунок 5 – Элементы аксиографа: а – прикусная вилка, центральный и два боковых маркера; б – столик-гексапод; в – камера, установленная на голове пациента; г – рабочее окно системы Prosystom

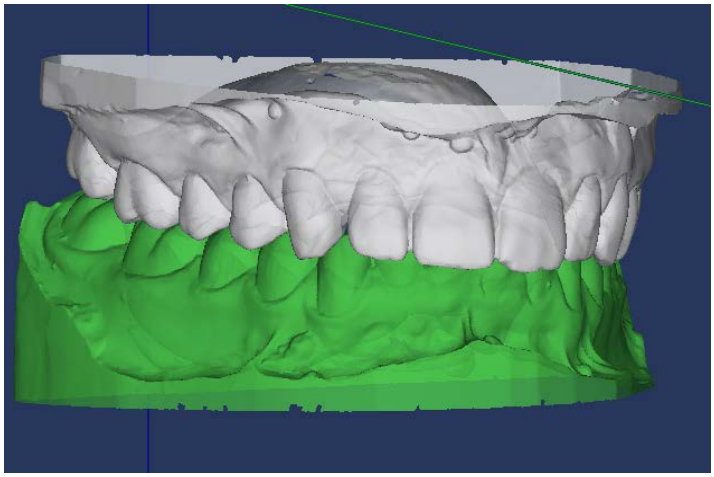

а) б)

Рисунок 6 – Лабораторный сканер Identica t500: а – общий вид сканера; б – отсканированные модели челюстей в формате stl

Алгоритм работы с применением выше названного оборудования нижеследующий. По обычной методике готовятся КДМ из супергипса 3-4 типа. С помощью оттискной силиконовой массы окклюзионная вилка устанавливается так (Рисунок 7 а), чтобы центральные верхние резцы были расположены в перекресте срединной линии и фронтальной. Получают отпечаток верхнего зубного ряда. После полимеризации оттискной массы, прикусная вилка надежно фиксируется на зубном ряде верхней челюсти. На переднюю часть прикусной вилки устанавливается центральный маркер (Рисунок 7 б). Последний представляет из себя электронный акселерометр с гироскопом.

Пациент становится перед зеркалом, смотрит в отражение своих глаз (Рисунок 8 а), при этом, его голова ориентируется по линии горизонта [80]. При нажатии кнопки на боковой поверхности центрального маркера происходит фиксация данных о пространственном положении центрального маркера относительно линии горизонта. Эти данные после обработки представляются как значения (Рисунок 8 б), позволяющие установить стойки гексапода в соответствии с расположением верхней челюсти в пространстве по отношению к горизонтальной плоскости. В нашем исследовании конструкция гексапода была совместима с механическим артикулятором KaVo Protar evo7.

Прикусная вилка с оттискной массой извлекалась из полости рта и устанавливалась на верхнюю площадку гексапода посредствам магнита. В отпечатки силиконовой массы устанавливалась гипсовая модель (Рисунок 8 в).

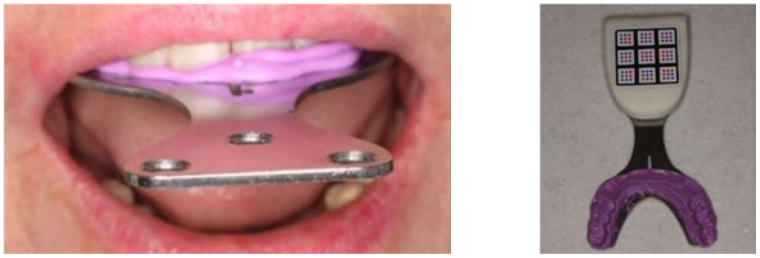

а) б)

Рисунок 7 – Прикусная вилка с центральным маркером: а – позиционирование прикусной вилки; б – силиконовый оттиск зубного ряда с центральным маркером, установленным на прикусной вилке

В соответствии с данными для настройки гексапода устанавливали каждую из его шести стоек при помощи винтовых регулировочных втулок (Рисунок 8 г). После этого гексапод с верхней моделью устанавливался на нижнюю раму артикулятора и проволась пригипсовка цоколя верхней модели к магнитному фиксатору верхней рамы артикулятора (Рисунок 8 д) с фиксацией винта высоты. Затем производится загипсовка нижней модели. Таким образом прикусная вилка, центральный маркер и гексапод выполняют функцию лицевой дуги механического артикулятора.

Для индивидуальной настройки артикулятора используются боковые маркеры. В полость рта на верхний зубной ряд повторно устанавливается прикусная вилка с отпечатками. На вестибулярной поверхности нижнего клыка или премоляра справа при помощи светоотверждаемого композиционного материала без протравливания эмали фиксируется правый боковой маркер, а на левый верхний клык или премоляр – левый боковой маркер (Рисунок 9 а). На голову пациента устанавливается камера (Рисунок 9 б). В рабочем окне персонального компьютера оценивается положение трёх маркеров таким, чтобы они не накладывались друг на друга. (Рисунок 9 в).

а)

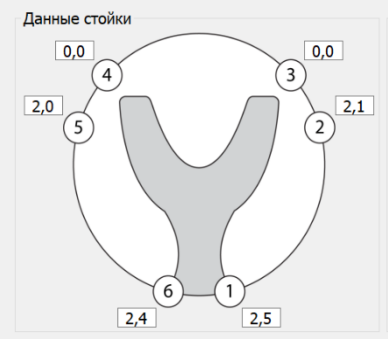

б)



в)

г)

д)

Рисунок 8 – Настройка гексапода: а – определение пространственного положения верхней челюсти; б – данные для настройки стоек гексапода; в – позиционирование гипсовой модели на гексаподе; г – винтовая регулировочная втулка стойки гексапода; д – загипсовка при помощи гексапода

а)

б)

в)

Рисунок 9 – Центральный и боковые маркеры: а – позиционирование в полости рта; б – камера, расположенная на голове пациента; г – расположение маркеров в объективе камеры аксиографа

В рабочем окне программного обеспечения активируется функция, позволяющая зафиксировать пространственное расположение боковых маркеров по отношению к центральному. После этого прикусная вилка с центральным маркером удаляется из полости рта и проводится аксиография.

Пациента просят переместить нижнюю челюсть из положения центральной (привычной) окклюзии в переднюю. При этом камера записывает перемещение нижней челюсти в виде ролика, а программа в соответствии с записанной траекторией сагиттального резцового пути даёт данные для настройки сагиттального суставного пути механического и виртуального артикулятора (Рисунок 10, а, б). Таким же образом осуществляется регистрация траекторий перемещения в боковые окклюзии. При этом программное обеспечение предоставляет данные для настройки угла Беннета (Рисунок 10, в, г).

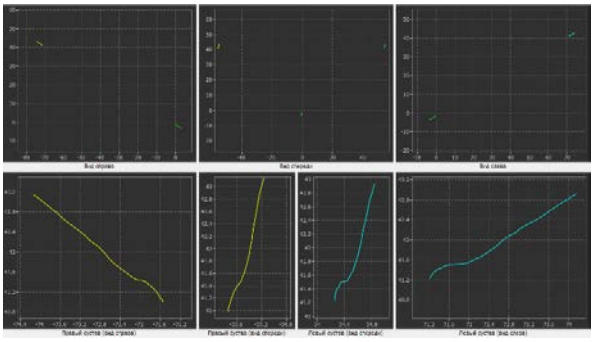

а)

б)



в)



г)

Рисунок 10 – Данные для настройки артикулятора: а – траектория сагиттального суставного пути; б – цифровое значение сагиттального суставного пути; в – угол Беннета для настройки правого суставного механизма; г – угол Беннета для настройки левого суставного механизма

Таким образом боковые маркеры и программное обеспечение заменили силиконовые окклюзионные регистраты и позволили зафиксировать данные об окклюзионно-артикуляционных взаимоотношениях зубных рядов. По полученным данным проводится настройка механического артикулятора и возможна работа с виртуальным артикулятором. При использовании последней опции и совмещением её с программным обеспечением Exocad возможно планировать и прогнозировать изменения окклюзии и артикуляции при проведении различных методов ортопедического лечения.

Данное исследование проведено нами всем пациентам основных групп до, при необходимости на этапе планирования и по завершении лечения.

2.2.3. Оценка окклюзионно-артикуляционных взаимоотношений с использованием системы T-Scan III

Компьютерный анализ окклюзии системой T-Scan III (производство компании Tekscan, США). Данная система, показанная на Рисунке 11 а, является стоматологическим устройством, применяющимся для анализа относительной окклюзионной силы, которая регистрируется внутриротовым способом с помощью сенсора, измеряющего степень давления. Эта система постоянно модернизируется, с усовершенствованием программного обеспечения и сенсора. Современная система с сенсором толщиной в 100 микрон была значительно улучшена и позволяет анализировать порядок возникновения окклюзионных контактов, с момента появления первого из них и до полного или максимального фиссурно-бугоркового смыкания.

Иными словами, система даёт возможность определить первичный окклюзионный контакт, порядок появления остальных и относительную силу давления каждого из них. Аппарат позволяет оценить изменение со временем силы окклюзионного давления, то есть проводить мониторинг исследуемой и конструктивной (воспроизводимой) окклюзии.

В последующем может быть проведена коррекция преждевременных

контактов с помощью компьютерного шаблона для того, чтобы сформировать множественный одновременный контакт одинаковой силы на протяжении всего зубного ряда.

В соответствии с инструкцией (T-Scan III Руководство пользователя) принцип работы аппарата нижеследующий. Запись окклюзиограммы проводилась в стоматологическом кресле с вертикальным положением спинки и подголовника. Для большей репрезентативности получаемых параметров запись повторялась 2-3 раза.

Заполняется электронная карта пациента: Ф.И.О., пол, дата рождения и ширина центрального резца верхней челюсти. Значение последнего, измеренного штангенциркулем, необходимо для точного расчёта соразмерности других зубов верхней челюсти. «По умолчанию» программа T-Scan III устанавливает среднее значение ширины резца в 8,5 мм.

Затем подбирается по ширине зубной дуги датчик аппарата, который позиционируется во рту пациента. При этом указатель его крепления должен быть расположен между центральными резцами верхней челюсти (Рисунок 11 б), а сканирующую ручку необходимо держать параллельно зубному ряду верхней челюсти.

а)

б)

Рисунок 11 – Система T-Scan III: а – общий вид системы; б – датчик в полости рта пациента при смыкании зубных рядов в положении центральной (привычной) окклюзии

Пациент смыкает зубы в плотном фиссурно-бугорковом контакте. При этом накусывается сенсор, соединённый с датчиком и с помощью программного

обеспечения компьютера получается и анализируется информация о локализации контактов, последовательности их появления во времени и величине окклюзионного усилия. Последнее отражается в виде цветовой кодировки, которая заключается в следующем: красный цвет показывает межзубные контакты, возникающими первыми, желтый цвет – контакты, возникающие во времени позже, затем проявляются контакты, имеющие зеленую и синюю маркировку. При сбалансированной окклюзии не должно быть контактов желтого и красного цветов (супраконтактов). На пиктограммах преимущественно должны отображаться участки синего и зелёного цвета симметрично по отношению к линии, разделяющей абрис зубной дуги на левую и правую сторону.

Запись, которая является графическим отображением зубной дуги, можно посмотреть в двухмерном и трёхмерном форматах (Рисунок 12).

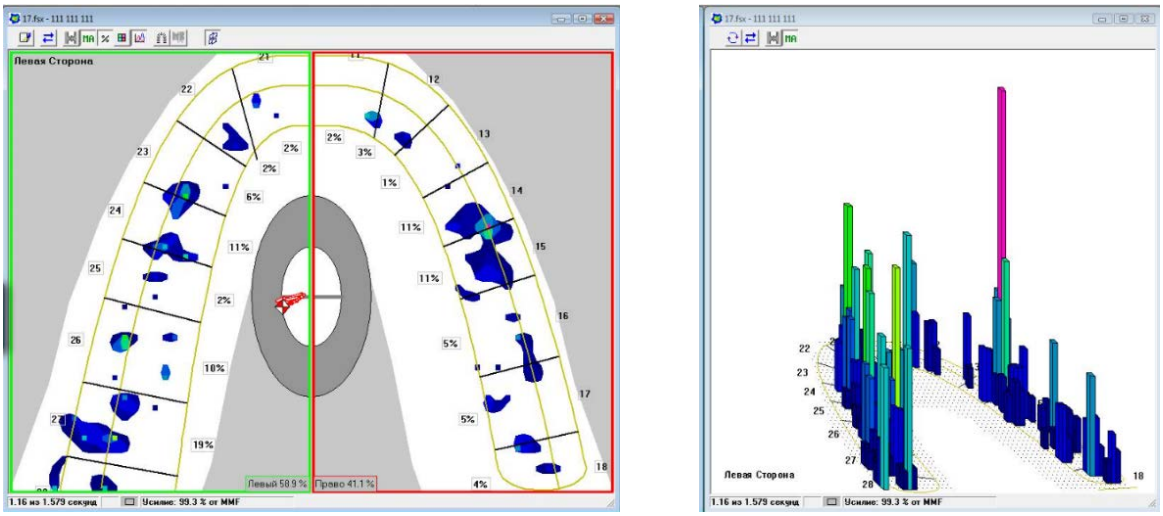

а) б)

Рисунок 12 – Рабочее окно системы T-Scan III: а –двухмерная пиктограмма; б – трехмерное отображение окклюзионных контактов

Двухмерное отображение позволяет максимально точно оценить топографию окклюзионных контактов, требующих коррекции, а копировальная бумага становится способом оценки и балансировки окклюзии.

Система позволяет получить данные о силе сжатия зубных рядов в период, сопоставимый со временем проглатывания слюны. Для анализа данных о силе

сжатия зубных рядов необходимы следующие способы их отображения в системе T-Scan III: двухмерный и трёхмерный вид, центр силы/траектория центра силы, IP (положение бугоркового контакта), максимум (максимальная кумулятивная сила), дельта и модуль дуги. Эти функции анализа позволяют врачу просматривать суммарные данные о смыкании зубных рядов в удобных форматах, с использованием цветных изображений.

Центр силы и траектория центра силы иллюстрируют «баланс» окклюзии в активном окне с помощью графического «маркёра» и «траектории центра сил». Центр силы – это расположение суммирующей силы всех окклюзионных контактных поверхностей в любой заданный момент времени, которое может изменяться на протяжении всей последовательности смыкания. Траектория центра силы отображает движение центр силы от начала записи до текущего кадра относительно мишени центра силы. Изменение центра силы в процессе смыкания зубов пациентом можно проследить с помощью покадрового воспроизведения фильма с включённой опцией «Траектория центра силы» (Рисунок 13). На экране траектория центра силы представлена в виде красно-белой линии, которая «следит» за маркёром центра силы.

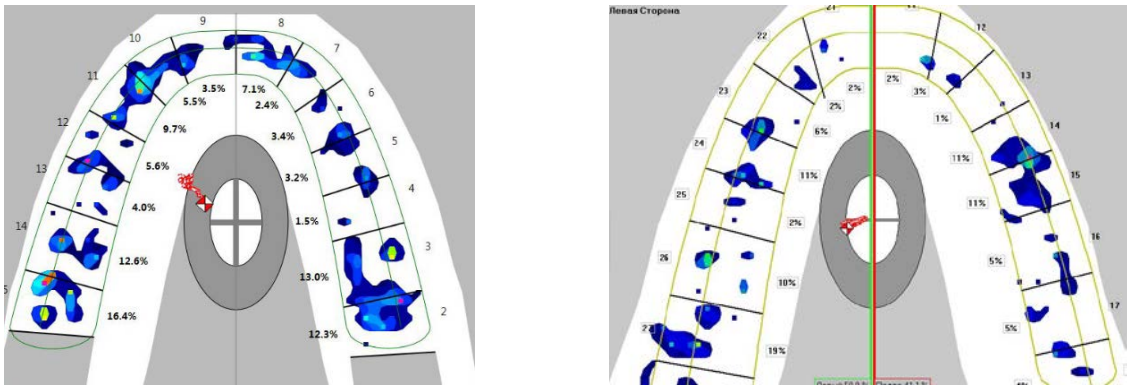

а) б)

Рисунок 13 – Изменение центра силы: а – до лечения; б – после лечения

Важным параметром в концепции T-Scan III является окклюзионное время. Длина траектории окклюзионное время отражает временной интервал с момента 1-го контакта между зубами до того момента, когда достигается и сохраняется

статический фиссурно-бугорковый контакт. Оно показывает, насколько быстро и одновременно смыкаются зубы. Чем короче окклюзионное время, тем меньше требуется времени для достижения контакта между всеми зубами. Согласно рекомендациям R. Kerstein (2008) окклюзионное время должно составлять менее 0,2 сек. Последовательность записи в аппарате T-Scan III можно представить в виде следующего алгоритма.

- При запуске программы T-Scan III открывается диалоговое окно «Пациенты», в котором выбирают пациента путём нажатия кнопки «открыть пациента» или начинают новую карту, нажав кнопку «Новый пациент».

- После открытия новой или существующей «Карты пациента» нажимают кнопку «Новый фильм», чтобы открыть «Окно реального времени» для пациента, но до этого следует удостовериться, что там есть надпись «Датчик ОК».

- Входят в меню «Фильм», отыскивают пункт «Запись», расположенную на панели прибора или нажимают кнопку «Запуск/Остановка записи» на рукоятке.

- При готовности системы к записи компьютер подаёт звуковой сигнал, но если этого нет, то в нижней части окна реального времени можно видеть «Запись».

- Пациенту предлагают прикусить датчик и при первом окклюзионном контакте начинается запись.

- Когда происходит запись заданного числа кадров, она автоматически прекращается.

- После произведенной записи окно реального времени становится окном фильма, в котором можно просматривать и анализировать записанные данные. Новый фильм автоматически перематывается на кадр с состоянием фиссурно-бугоркового контакта (IP).

- Если система настройки «Чувствительности по умолчанию» непригодна для конкретной записи, то она регулирует настройку чувствительности, задавая вопрос: «Переписать фильм с обновлёнными настройками». Если хотите отменить новые настройки и сохранить записанный фильм «Как он есть», то нажимается кнопка «Продолжить запись и просмотр данных».

- Записанному фильму автоматически присваивается название, образованное из фамилии, имени и отчества пациента.

- Открывается диалоговое окно «Добавить фильм в базу данных», в котором можно разместить необходимые комментарии.

- Если проводимая запись является первой для конкретного пациента, то на жёстком диске формируется в «Базе данных /Фильмы» (Database/Movies) новая папка с названием имени выше указанного пациента и последующие фильмы о нём заносятся туда. Информация о фильме включает в себя дату и время создания его, комментарии к фильму, название файла.

- По окончании записи фильма на экране компьютера появляются 4 окна, в которых можно оценить нагрузку на каждый зуб, левую и правую половины челюсти в процентах (Рисунок 14).

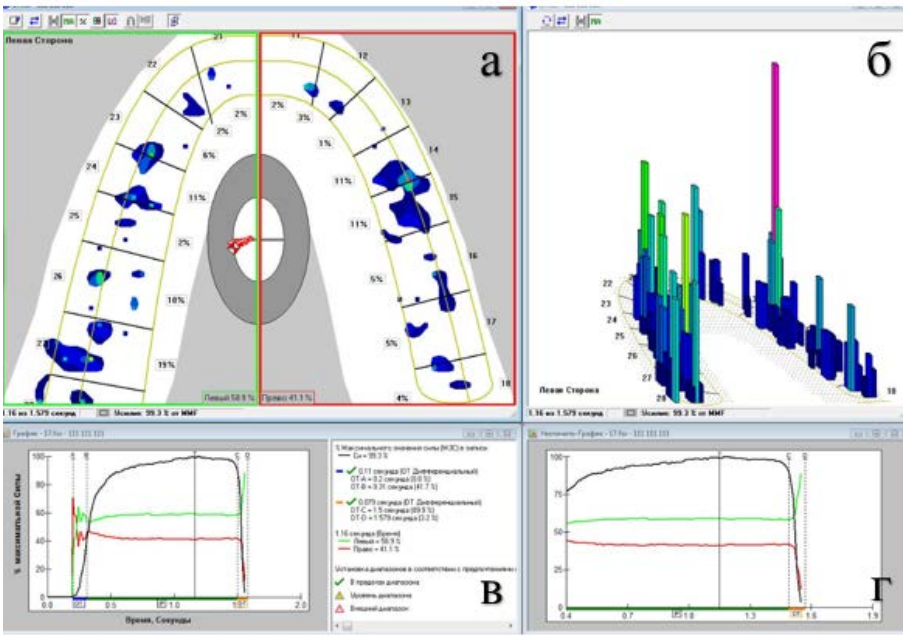

Рисунок 14 – Рабочий экран программы T-Scan III с четырьмя окнами для анализа времени и силы окклюзионных контактов: а – двухмерная зубная дуга, на которой сила контакта отмечена цветом, который соответствует такому же на трёхмерной диаграмме; б – сила окклюзии в виде трёхмерной цветной диаграммы столбиками, цвет и высота каждого из которых показывает степень давления в области конкретного контактного пункта; в, г – графики сила/время, красная линия означает правую половину зубной дуги, зелёная – левую

Для обнаружения супраконтактов мы перематывали запись фильма и определяли время закрывания рта, которое не должно превышать 3 сек. (Рисунок 15). Контакты, которые появлялись в этот момент, были преждевременными (даже если при полном закрытии рта они не достигали красной шкалы по цветной кодировке), которые мы пришлифовывали. Высота пиков относительно друг друга позволила нам определить процентное отклонение по каждому конкретному зубу. Коррекцию окклюзионного равновесия мы проводили до получения процентного соотношения между правой и левой сторонами челюсти в завершающий момент смыкания челюстей (50%-50%). После каждой коррекции делали новую запись.

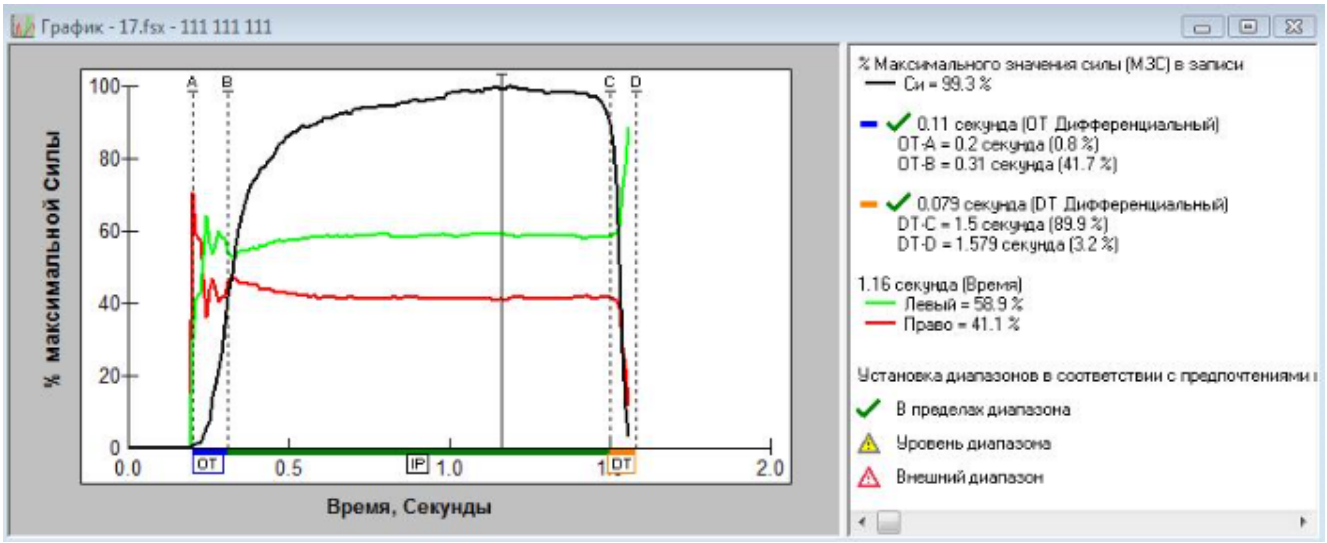

Рисунок 15 – График времени закрывания рта. Зелёная линия – левая сторона верхней челюсти, красная – правая сторона, серая линия – сумма их сил

Мишень центра силы отображается в виде двух кругов «мишени» (Рисунок 16). В идеале центр силы должен располагаться в белой мишени (по направлению от точки между центральными резцами к условной точке пересечения средней линии и горизонтальной линии, проведённой на уровне дистальных краев первых премоляров), а траектория центра силы – в серой, что является образцом нормального прикуса.

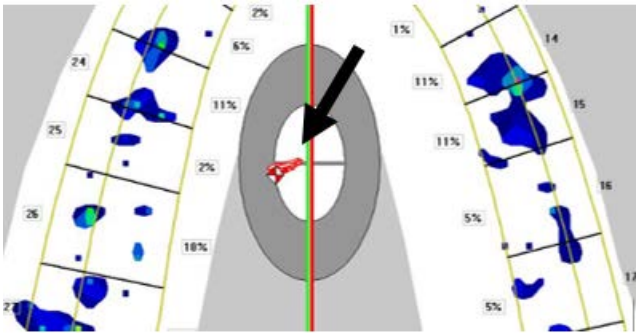

Рисунок 16 – Мишень центра силы (указана стрелкой) смещена в левую сторону

Данные об окклюзии использовали для мотивации пациентов перед проведением коррекции преждевременных контактов, их распечатывали и прикрепляли к медицинской карте стоматологического больного.

Критериями сбалансированной полноценной окклюзии можно считать ниже следующие:

- множественные контакты преимущественно синего цвета, равномерно распределённые по всему зубному ряду;
- отсутствие на окклюзиограмме контактов, отображённых красным цветом;
- отсутствие значительного различия по силе между множественными контактами синего цвета и отдельными контактами другого цвета (но не красного), также присутствующими на окклюзиограмме;
- равномерность процентного участия зубов-антагонистов правой и левой стороны по отношению к центральной линии;
- относительная прямолинейность вектора суммарной нагрузки, начинающегося как правило, в области резцов и заканчивающегося в центральной зоне, с проекцией на срединный шов (sutura palatina mediana) в средней трети нёба.

Согласно протоколу исследования в каждой группе пациентов полученные данные посредством аппарата T-Scan оценивали по единому алгоритму: период появления и локализация первого окклюзионного контакта, долевое участие каждого зуба, наличие или отсутствие контакта между всеми зубами и процентное распределение баланса сил при множественной окклюзии между правой и левой сторонами, направление и распределение суммарной окклюзионной нагрузки.

При отклонении траектории последней и при увеличении времени достижения множественной окклюзии необходимо установить возможные причины. К ним можно отнести следующие факторы: преждевременный контакт или супраконтакт, который идентифицируется с помощью цветовой кодировки («легенда»), изменение очерёдности смыкания в процессе достижения максимального фиссурно-бугоркового контакта зубов-антагонистов различных функциональных групп, локальное увеличение площади окклюзионного смыкания.

2.3. Методы коррекции окклюзионно-артикуляционных взаимоотношений

До проведения необходимых процедур при избирательном пришлифовывании беседовали с пациентами в плане их психоэмоциональной подготовки. Разъясняли необходимость получения множественного окклюзионного контакта путём некоторого изменения поверхности смыкания зубов для устранения факторов риска их травматической перегрузки. При этом некоторым пациентам демонстрировали на моделях наличие преждевременных контактов и в виртуальном пространстве при помощи системы Prosystom, T-Scan III что способствовало их более быстрому убеждению в необходимости коррекции.

После определения топографии преждевременных контактов, в основном в соответствии с общеизвестной классификацией B. Jankelson, методика пришлифовывания состояла из нескольких этапов.

- Подготовительный период или предварительное пришлифовывание, то есть устранение грубой окклюзионной дисгармонии, в том числе стриппинг, устранение гипербалансирующих контактов.

- Пришлифовывание при центральной окклюзии, затем передней.

- При боковых движениях нижней челюсти:

а) устранение супраконтактов на балансирующей стороне;

б) устранение супраконтактов на рабочей стороне.

- Устранение преждевременных контактов при задней окклюзии и при движении нижней челюсти в привычную (центральную) окклюзию.

Методика подробно изложена в монографии Н.Н. Аболмасова и соавт. (2010) «Избирательное пришлифовывание зубов».

Коррекция окклюзионных нарушений пациентов трёх групп проводилась в два или три этапа. После постановки окончательного диагноза и составления плана лечения проводилось предварительное избирательное пришлифовывание с целью устранения грубых нарушений окклюзионной поверхности, особое внимание уделялось гипербалансирующим контактам. После этого проводилась повторная оценка окклюзионно-артикуляционных взаимоотношений с обязательным определением окклюзионного индекса и повторный фотопротокол. Следующий этап избирательного пришлифовывания зубов проводился пациентам на этапах и после завершения ортодонтического лечения. Также с определением окклюзионного индекса и фотопротокола. У пациентов первой и третьей группы после изготовления ортопедических конструкций и их фиксации проводилось повторное избирательное пришлифовывание зубов в полном объёме.

Пациентам всех трёх групп (Таблица 3) по показаниям проводилось ортодонтическое лечение брекет-системами Damon Clear и Damon Q производства Ormco. Учитывая критерии включения пациентов в исследование, ортодонтическое лечение проводилось в связи с аномалиями положения отдельных зубов (3 пациента в первой группе, 6 – во второй и 8 – в третьей группе соответственно) и зубных рядов. Преимущественно, лечение проводилось по поводу инфра/супраокклюзии, тортоаномалий, вестибулярного или орального положения отдельных зубов, скученности зубов в переднем отделе. Средние сроки лечения составляли около 20-22 месяцев. После снятия брекет-системы по показаниям пациентам устанавливали несъёмный ретейнер на оральную поверхность зубов от 1.3 до 2.3 и от 3.3 до 4.3 соответственно. По завершении ортодонтического лечения проводили избирательное пришлифовывание зубов с контролем окклюзионного индекса и, при необходимости, проводили реставрационное лечение и/или замену пломб, не отвечающих клиническим требованиям.

Ортопедическое лечение проводилось в 1-ой и 3-ей группах (Таблица 3) с использованием микропротезов и цельнокерамических коронок из дисиликата лития e-max производства Ivoclar Vivadent. Указанные конструкции применялись для замены не отвечающих клиническим требованиям пломб, а также при замещении дефектов твёрдых тканей зубов кариозного и некариозного происхождения. Вид конструкции зависел от степени разрушения зуба и его витальности. В случае если зуб ранее был девитальным и при лечении осложнений кариозного процесса, предпочтение отдавалось микропротезам, покрывающим всю окклюзионную поверхность или полным искусственным коронкам. По показаниям, культевую часть зуба восстанавливали штифтовыми культевыми вкладками из кобальтохромового сплава или штифтовой культевой пломбой с испоьзованием стекловолоконных штифтов Glassix и композитным материалом LuxaCore по технологии build up. В случае витальности зуба использовали минимально инвазивный протокол.

Препарирование зубов проводилось с использованием бинокулярных призматических луп с осветителем HeineMed с 4.0X кратным увеличением или с использованием операционного микроскопа Atmos Medical с увеличением до 24.0X.

После ретракции десны и получения оттиска А-силиконовым материалом (поливинилсилоксан) DMG изготавливали разборные гипсовые модели из супергипса IV класса Zhermack elite rock и сканировали в лабораторном сканере Identica T500. Полученные сканы в формате stl загружались в программное обеспечение Exocad для виртуальной моделировки конструкции (микропротеза или коронки) и дальнейшей передачи в фрезерный станок Roland. Полученную в результате фрезерования восковую модель микропротеза или коронки использовали для изготовления цельнокерамических реставраций e-max (Ivoclar Vivadent) из дисиликата лития методом прессования в печи для обжига и прессования керамики Ugin Lectra Press.

Окончательная фиксация ортопедических конструкций проводилась с использованием коффердама и композитного цемента Relyx U200. По завершении ортопедического лечения проводили избирательное пришлифовывание зубов с контролем окклюзионного индекса.

Таблица 3 – Лечебные мероприятия у пациентов основных групп

Группа / Лечебные мероприятия		1 группа n=45	2 группа n=32	3 группа n=41
Первичное избирательное пришлифовывание		45	32	41
Удаление третьих моляров	1	0	3	3
	2	0	6	5
	3	0	3	7
	4	0	17	26
Ортодонтическое лечение	аномалии положения зубов	3	5	6
	аномалии зубных рядов	0	1	1
	сочетанные	0	0	2
Реставрационное лечение	прямые реставрации	72	0	67
	микропротезы	131	0	119
	полные искусственные коронки	73	0	68
Окончательное избирательное пришлифовывание		45	32	41

2.4. Особенности обследования и лечения пациентов при удалении третьих моляров

У пациентов второй и третьей группы план лечения включал удаление восьмых зубов. Во второй группе третьи моляры являлись основной причиной возникновения первичной травматической окклюзии. У пациентов третьей группы кроме этого имелись и ятрогенные причины окклюзионной травмы. У

всех пациентов проведено анкетирование в соответствии с рекомендациями М.А. Изосимовой (2012), а именно, оценивали наличие прорезавшихся третьих моляров или их отсутствие; давность прорезывания; изменения в зубном ряду во время и после прорезывания; жалобы на состояние ВНЧС, на дискомфорт при жевании, на боли и отёк, возникающие периодически в ретромолярной области и связано ли это с периодом прорезывания третьих моляров; не ухудшились ли условия для проведения индивидуальной гигиены полости рта; проводилось ли ортодонтическое лечение до прорезывания третьих моляров или в период прорезывания и изменения в положении зубных рядов; имеется ли скученность резцов нижней челюсти – по наблюдениям ряда авторов фактором нарушения функциональной окклюзии является часто выявляемая скученность зубов во фронтальном отделе. Это часто сопровождается формированием окклюзионных интерференций **(**преждевременных контактов**)** при выдвижении нижней челюсти в переднюю окклюзию, когда контакт определяется на одном зубе вместо линейного смыкания всех резцов. Такая клиническая ситуация сопровождается перегрузкой тканей пародонта, локальной рецессией прикреплённой десны, а иногда патологической подвижностью одного или нескольких зубов.

С целью выявления взаимосвязи между процессом прорезывания третьих моляров и изменений в зубных рядах анализировали контрольно-диагностические модели и ортопантомограммы. В частности, определяли баланс места в зубном ряду как разницу между имеющимся размером и местом, которое необходимо в норме [50]. Для измерений делили зубную дугу на сегменты (Рисунок 17).

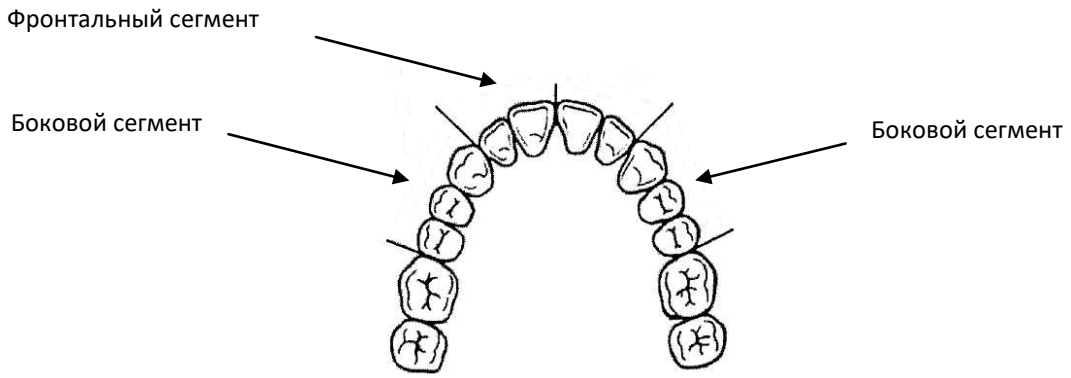

Рисунок 17 – Определение баланса места в зубном ряду

Во фронтальном отделе – от средней линии до дистальной поверхности бокового резца и в боковом – от названной поверхности до мезиальной поверхности первого постоянного моляра. Данные измерений суммировали и окончательный баланс подводили для каждого квадранта в отдельности. Определяли длину сегментов и сравнивали с суммой размеров мезиодистальных поверхностей зубов пациента, располагающихся в этих сегментах.

По данным литературы, при наличии промежутков в зубном ряду (трём) баланс, как правило, положительный, при скученности – отрицательный.

При первом обращении пациентов, достигшим 18 лет и старше, и отсутствии прорезавшихся третьих моляров, проводили рентгенологическое обследование для выявления «бессимптомных» ситуаций. Прогнозировали достаточность места для третьих моляров и изменение их ангуляции.

Анализ ортопантомограмм заключался в определении состояния тканей пародонта, определении осей наклона третьих моляров по отношению ко вторым и к сагиттальной плоскости. Были изучены коэффициент ретромолярного соотношения и коэффициент вероятности прорезывания третьих моляров нижней челюсти.

Коэффициент представляет собой отношение расстояния для прорезывания третьего моляра к его мезиодистальному размеру, с учётом мезиального наклона третьего моляра по отношению к впередистоящему второму моляру. Расстояние для прорезывания, это участок от дистальной контактной точки третьего моляра до линии, проходящей параллельно оси второго моляра через его дистальную контактную точку. При значении коэффициента, близком к единице, зачаток может прорезаться и установиться в зубном ряду; при меньшей величине вероятна его ретенция. Коэффициент вероятности прорезывания третьих моляров (KLA) рассчитывался по формуле следующим образом (Рисунок 18):

KLA = L / M3 x cos < M 2/M3,

где L – перпендикуляр от дистальной точки коронки третьего моляра до линии, проведенной через дистальную точку коронки второго моляра и параллельную его оси;

М3 – размер коронки третьего моляра;

М2/М3 – угол, образованный между осями второго и третьего моляров.

В норме мезиальный наклон третьих моляров, а также их щёчный и язычный наклоны с возрастом уменьшаются, зубы стремятся занять вертикальное положение. Интенсивность изменений выше в период формирования корней зачатков. Также при развитии третьих моляров происходит их перемещение вперед на стадиях формирования их коронок, до контакта с вторыми молярами, что значительно сокращает место для восьмых зубов, в дальнейшем резко уменьшается их мезиодистальный наклон и создаются условия для успешного прорезывания.

Также, учитывался коэффициент ретромолярного соотношения (KR) (Рисунок 19). Проводили оси вдоль дистальной поверхности второго моляра, как перпендикуляр к касательной, проходящей через его щёчные или язычные бугорки, измеряли расстояние от этой оси до ветви челюсти. Коэффициентом ретромолярного соотношения является отношение расстояния от оси вдоль дистального края второго моляра до ветви челюсти к мезиодистальному размеру зачатка коронковой части третьего моляра. При достаточной величине места это отношение равно 1 или больше, при недостатке всегда меньше.

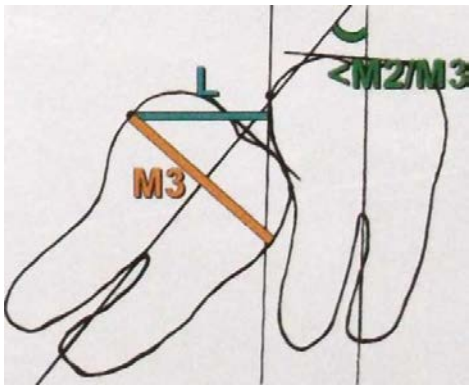

Рисунок 18 – Коэффициент вероятности прорезывания третьего моляра (KLA):

L – перпендикуляр от дистальной точки коронки третьего моляра до линии, проведенной через дистальную точку коронки второго моляра и параллельную его оси; М3 – мезиодистальный размер третьего моляра; М2/М3 – угол, образованный между осями второго и третьего моляров

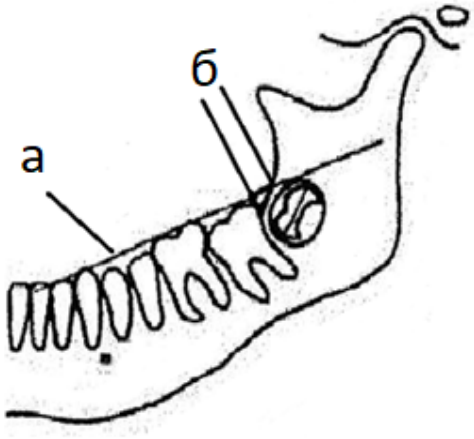

Рисунок 19 – Схематическое изображение линий, необходимых для вычисления коэффициента ретромоляного соотношения (KR): а – окклюзионная плоскость; б – расстояние от перепендикуляра к окклюзионной плоскости, проходящего через самую дистальную точку второго моляра до ветви челюсти

В общей сложности были удалены 230 третьих моляра у пациентов второй и третьей групп. Количество удаленных зубов от 1 до 4 по группам пациентов представлено в Таблице 3.

Операция удаления восьмых зубов является достаточно травматичной манипуляцией и нередко при этом требуется объёмное иссечение тканей альвеолярного отростка. Для ускорения последующих репаративных процессов и снижения болевой чувствительности часто назначается физиотерапевтическое лечение, одним из видов которого является фотодинамическая терапия.

В рамках лечения пациентов второй группы были выделены 10 пациентов (7 женщин и 3 мужчины), которым в послеоперационном периоде, в дополнении к традиционном лечебным мероприятиям, проводили биспектральную фотодинамическую терапию. Из них 3 пациента были направлены ортодонтами по причине рецидива ортодонтического лечения, ввиду смещения третьими молярами мезиально расположенных зубов. Один пациент обратился с жалобами на хруст и щелчки в области височно-нижнечелюстного сустава при жевании и широком открывании рта, совпавшими по времени с прорезыванием третьих моляров на нижней челюсти. У остальных – удаление третьих моляров проводилось

в плановом порядке в рамках подготовки к ортодонтическому или ортопедическому лечению. Критериями для включения пациентов в данный раздел исследования являлись показания к удалению симметрично расположенных верхних и нижних третьих моляра (по два с каждой стороны). При этом низкоинтенсивное лазерное излучение применяли в области лунок удаленных третьих моляров одной стороны, противоположная сторона являлась контрольной.

В общей сложности, были удалены 40 зубов – по 4 у каждого из 10 пациентов (20 на верхней и 20 на нижней челюсти). Удаляли одновременно верхний и нижний зубы мудрости на одной из сторон (левой или правой). После экстракции и получения кровяного сгустка в лунке, проводилось наложение швов материалом Vicryl 4/0 (рассасывающийся синтетический шовный материал).

На следующий день после удаления одна из лунок подвергалась физиотерапевтическому воздействию низкоинтенсивного лазерного излучения (Рисунок 20 а), а другая в периоде реабилитации не обрабатывалась. Использовался метод фотодинамической терапии с применением фотоактивного сенсибилизатора геля «Рададент» (ООО «Рада Фарма») и модернизированный аппарат «УЗОР-2К» (Рисунок 20 в).

а) б) в)

Рисунок 20 – Оборудование для проведения биспектральной фотодинамической терапии: а – насадка, подведённая к лунке удалённого третьего моляра; б – биспектральная насадка; в – внешний вид аппарата для физиотерапевтического лечения Узор-2К

Низкоинтенсивное лазерное излучение было выбрано нами из-за его высокой эффективности и простоты обработки раневой поверхности. Подлежащую фотодинамической терапии лунку изолировали от проникновения ротовой жидкости, обрабатывали медикаментозно и высушивали турундами или бумажным абсорбентом (Рисунок 21 а).

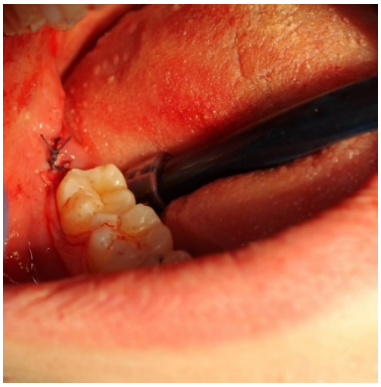

а)

б)

Рисунок 21 – Общий вид лунки после удаления: а – подготовка к физиотерапевтической обработке; б – ёршик для взятия соскоба

С помощью шприца поверх лунки медленно вводится фотосенсибилизатор «Рададент», при экспозиции 3-5 минут. Через биспектральную насадку, представленную на Рисунке 20 б, воздействуют излучением с длиной волны непрерывного синего света 405 нм., мощностью 1,5-1,9 Вт и импульсного красного света 650 + 10 нм., мощностью 2,5-3,0 Вт с частотой следования импульсов 28-30 кГц. Доза излучения составляет 130 Дж/см^2, экспозиция – 2,5-3 минуты. Физиотерапевтическое воздействие проводили на 2-е, 3-и и 5-е сутки после оперативного вмешательства.

Для оценки скорости репаративных процессов проводили цитологическое обследование соскобов, полученных с раневой поверхности лунок экстрагированных третьих моляров, на базе патологоанатомической лаборатории Медицинского Радиологического Научного Центра имени «А.Ф. Цыба» в г. Обнинск.

После ушивания раны на третьи, седьмые и двенадцатые сутки проводился

забор биоматериала цитологическим ёршиком (Рисунок 21 б) с раневой поверхности в виде соскоба, который переносился на предметное стекло. Для приготовления стандартного мазка необходимо соблюдение ряда условий: начальная часть мазка – на расстоянии 1-1,5 см от края предметного стекла, конечная – на расстоянии 2-2,5 см от другого его края. Мазок должен быть максимально тонким (приближенным к однослойному), равномерной толщины на всём протяжении (Рисунок 22).

Рисунок 22 – Приготовление мазка на предметном стекле

Приготовленный мазок, с использованием новых стандартных тонких сухих обезжиренных стёкол подвергали фиксации и окрашиванию перед исследованием. При игнорировании названных условий получается неравномерный, волнообразный, толстый мазок, содержащий недоступные детальному изучению (непросматриваемые) грубые комплексы клеток. Поэтому он неинформативен.

Окрашивание препарата проводилось при помощи азур-эозина (по Паппенгейму) на предварительно высушенном на воздухе мазке. После высушивания на воздухе применяют спиртовой фиксатор, для чего предметное стекло погружают на 1-2 мин в 96% этанол. Затем извлечённое из фиксатора предметное стекло повторно высушивается и упаковывается в крафт-пакет для передачи в лабораторию для окрашивания и дальнейшего цитологического исследования с применением микроскопа ZEISS AXIO LAB A1.

Статистическая обработка материалов производилась с помощью программного обеспечения SAS (Statistical Analysis System) v9.4. и Excel (Microsoft Office 2010) в среде операционной системы Windows 10.

Необходимый размер выборок был рассчитан при помощи модуля Sample size программы Describe 3.07. пакета WinPepi 11.61 (J.H. Abramson) с учётом распространённости признаков, полученных в сплошном исследовании, для уровня статической значимости 5% и мощности 80%. Использован стратифицированный по заявленным группам дизайн случайной выборки с использованием модуля Randomization программы Etcetera 3.09, а также модуля Sample size программы Describe 3.07, вышеуказанного пакета.

Для проверки нормальности распределения количественных переменных использован критерий Колмогорова-Смирнова.

Для анализа взаимосвязей между количественными переменными в нескольких группах использованы тест Краскела-Уоллиса, а также бутстрепвариант на 1000 выборок дисперсионного анализа с апостериорным критерием Т3 Даннетта. Для парных сравнений использована бутстреп-версия дисперсионного анализа повторных измерений. Для исследования взамосвязи между качественными переменными применялся расчёт отношения шансов (ОШ) и 95%-х доверительных интервалов (ДИ) для ОШ.

Количетсвенные данные представлены в виде M ± m, качественные в виде абсолютных величин и процессов.

Был проведен рандомизированный простой слепой эксперимент, в части морфологического исследования – двойное слепое исследование.

ГЛАВА 3. РЕЗУЛЬТАТЫ СОБСТВЕННЫХ ИССЛЕДОВАНИЙ

3.1. Оценка окклюзионно-артикуляционных взаимоотношений зубных рядов для выявления этиологических факторов и симптомов различных патологических состояний

При анализе данных по оценке окклюзионно-артикуляционных взаимоотношений было установлено (Рисунок 23), что множественные равномерные контакты в положении центральной окклюзии на боковых зубах, не требующие коррекции, были отмечены у 45 (14,7%) обследованных. Из них только у 15 (4,9%) респондентов не обнаружено следов стоматологического вмешательства, а у 30 (9,8%) человек были проведены стоматологические манипуляции, но не выявлено нарушений окклюзии (Рисунки 24, 25).

Рисунок 23 – Результаты оценки окклюзионно-артикуляционных взаимоотношений и нуждаемость обследованных в их коррекции

а) б) в)

Рисунок 24 – Пломбы на зубах 4.6 и 4.7 соответствуют клиническим требованиям: а – окклюзионная поверхность; б, в – смыкание боковых зубов в положении центральной окклюзии

а) б)

Рисунок 25 – Зубные ряды пациентки М., 23 года, не требующие коррекции окклюзии: а – верхний зубной ряд; б – нижний зубной ряд

У всех остальных обследованных (261 человек, или 85,3%) были выявлены различные нарушения окклюзионного рельефа боковых зубов. При исследовании установлено, что общее число поставленных пломб на боковых зубах, затрагивающих окклюзионную поверхность – 1845, а среднее число пломб на одного обследованного составило 6,03. Из них 1233 (66,8%) пломбы замещали дефекты I класса по G. Black и 612 (33,2%) – II класса. Клиническим требованиям соответствовали 433 пломбы, что составило 23,5%.

Не соответствовали требованиям по качеству моделировки окклюзионной поверхности, по контактному пункту, по наличию краевой щели 1412 пломб

(76,5%) (Рисунок 26). Многие из пломб не отвечали клиническим требованиям сразу по нескольким пунктам, но наиболее часто по качеству моделирования и наличию краевой щели (Рисунок 27).

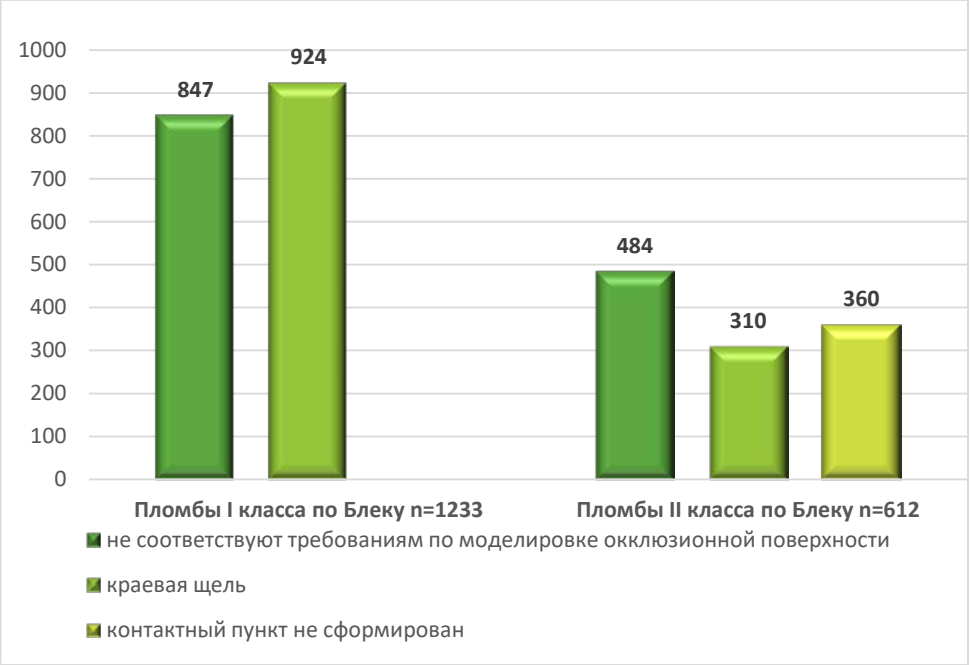

Рисунок 26 – Состояние пломб при дефектах I и II класса по Black на премолярах и молярах

а) б) в)

Рисунок 27 – Пломбы, не соответствующие клиническим требованиям: а – пломба на зубе 4.6 – окклюзионная поверхность без моделирования фиссур; б – пломбы на зубах 2.5 и 2.6 – контактный пункт не сформирован, отсутствие моделирования окклюзионной поверхности; в – пломба на зубе 4.6 – наличие краевой щели и неправильная моделировка

Наиболее частыми видами нарушений рельефа окклюзионной поверхности зубов с пломбами были неправильно смоделированные или отсутствующие краевые гребни (513 пломб 27,8%), некорректно восстановленные опорные бугорки (309 пломб 16,7%), направляющие бугорки (596 пломб 32,3%), а у 1331 (72,1%) пломбы констатировано полное несоответствие окклюзионной поверхности анатомической форме зуба (Рисунки 28, 29).

Рисунок 28 – Частота и виды нарушения окклюзионной поверхности при терапевтическом лечении зубов

а) б) в) г)

Рисунок 29 – Виды нарушения окклюзионного рельефа: а – отсутствуют краевые гребни на пломбах в зубах 3.5 и 3.6; б – некорректное восстановление опорного (задненебного) бугорка в зубе 2.6; в – направляющие бугорки не смоделированы в зубе 2.6; г – полное несоответствие пломбы на зубе 3.6 по моделировке окклюзионной поверхности

При изучении качества ортопедических конструкций по результатам обследования 306 юношей и девушек данные распределись ниже следующим образом. Общее количество искусственных металлокерамических коронок на боковые зубы составили 24 единицы, а среднее число их на одного обследованного – 0,078. Соответствовали клиническим требованиям 18 коронок (75%). Не соответствовали требованиям по окклюзионным взаимоотношениям 2 коронки (8,3%), по межзубному контактному пункту – 3 коронки (12,5%), по краевому прилеганию 1 коронка (4,2%).

Указанные дефекты терапевтического и ортопедического лечения, как правило, не вызывают жалоб у пациентов, однако являются причинами нарушения артикуляции (Рисунок 30) или приводят к возникновению деформаций окклюзионной поверхности зубных рядов (Рисунок 31). При этом возможны перемещения зубов по отношению к окклюзионной плоскости, наклоны в различных направлениях, повороты вокруг оси.

Мы наблюдали деформации окклюзионной поверхности, связанные с некорректным пломбированием или протезированием, в виде супра- или инфраокклюзии отдельных бугорков моляров и премоляров на 727 зубах. У 92 (30,1%) обследованных лиц 121 премоляр и моляр всей жевательной поверхностью пересекали окклюзионную плоскость по причине полного несоответствия анатомической форме антагониста.

а) б) в)

Рисунок 30 – Фрагменты зубных рядов пациента Н, 21 год: а – некорректное восстановление опорного задне-щёчного бугорка зуба 4.6; б – контакт правых боковых зубов в центральной окклюзии; в – зубы 1.6 и 4.6 не участвуют в групповом ведении при боковом смещении нижней челюсти

а)

б)

Рисунок 31 – Фрагменты зубных рядов пациента Н, 21 год: а – «ступенька» между зубами 4.6 и 4.7; б – инфраокклюзия задне-щёчного бугорка зуба 1.6

При обследовании зубов и зубных рядов у всех респондентов, кроме оценки состояния пломб и протезов, обращали внимание на другие симптомы или факторы риска первичной окклюзионной травмы (Рисунок 32).

У 73,8% обследованных на 615 зубах имелись атипичные фасетки стирания, трещины эмали и клиновидные дефекты (Рисунки 33, 34). Изменения десневого края (Рисунок 38 б) гиперемия, отёчность, локальная гипертрофия маргинальной десны или рецессия и пародонтальные карманы, как правило, односторонней локализации, были выявлены в области 318 боковых зубов у 197 человек – 64,4%. Шансы развития окклюзионно артикуляционных нарушений при неправильном вертикальном положении 3-х моляров оказались более, чем в 10 раз выше, чем при их нормальном положении (ОШ = 10,45 при 95% ДИ от 1,65 до 433,40).

Кроме правильности проведения терапевтического или ортопедического лечения отдельных зубов мы оценивали влияние третьих моляров на окклюзионно-артикуляционные взаимоотношения. Наиболее часто было выявлено неправильное вертикальное положение (супра- или инфраокклюзия) нижних третьих моляров. При этом причинами деформаций окклюзионной поверхности являлись не терапевтическое или ортопедическое лечение, а именно нарушение прорезывания или отсутствие у одного из третьих моляров зуба-антагониста (Рисуноки 35, 38).

Нами было проанализировано влияние третьих моляров на окклюзионно-артикуляционные взаимоотношения. Было установлено, что из 306 пациентов всех групп у 233 человек (76,14%) имелись 833 третьих моляра. Неправильное

вертикальное положение (супра/инфраокклюзия) отмечалась у 192 человек (62,8%) (523 зуба). В общей сложности было установлено, что 39 респондентов имели окклюзионно-артикуляционные нарушения, связанные исключительно с третьими молярами, а у 162 человек окклюзионно-артикуляционные нарушения связаны с сочетанным воздействием ятрогенных факторов и влиянием третьих моляров.

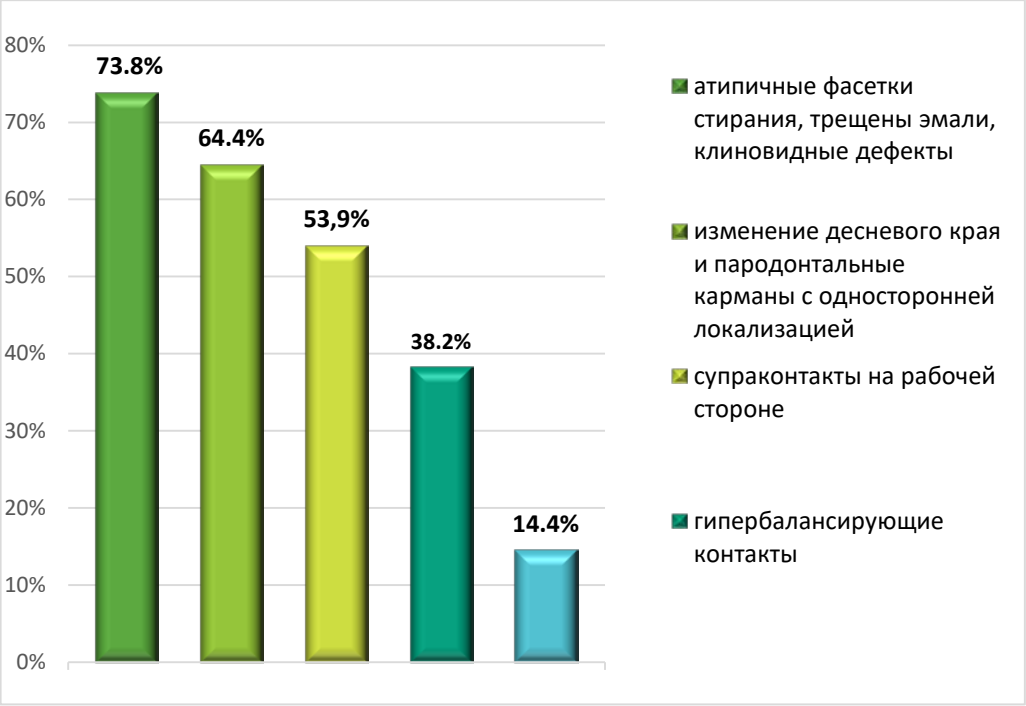

Рисунок 32 – Частота проявления клинических симптомов первичной окклюзионной травмы

а) б)

Рисунок 33 – Атипичные фасетки истирания: а – стерт рвущий бугорок зуба 4.3; б – стерты бугорки на зубе 1.6

а) б)

Рисунок 34 – Клиновидные (абфракционные) дефекты на зубах: а – 2.3, 2.4, 2.5, 2.6; б – трещины эмали на зубах 1.2 и 1.3

а) б) в)

Рисунок 35 – Зубные ряды пациента К., 22 года. Полуретенция нижних восьмых зубов, скученность передних зубов: а – зуб 4.8 в увеличении; б – целостный зубной ряд; в – зуб 3.8 в увеличении

При обследовании нами были выявлены лица, у которых имелись незначительные отклонения в положении отдельных зубов в сагиттальном или трансверзальном направлении, а также повороты зуба вокруг оси. У ряда наблюдаемых лиц такое перемещение зубов было связано с недостатком места для прорезывания 8-х зубов.

При оценке сагиттальных и трансверзальных движений нижней челюсти (переднее и боковые ведения) были отмечены неправильное положение отдельных бугорков или зубов. Названные факторы стали причинами супраконтактов на рабочей стороне у 165 обследованных – 53,9%, на балансирующей стороне (гипербалансирующие контакты) у 117 респондентов – 38,2%, а переднее ведение поддерживалось боковыми зубами у 44 человек – 14,4% (Рисунки 32, 36, 37, 38).

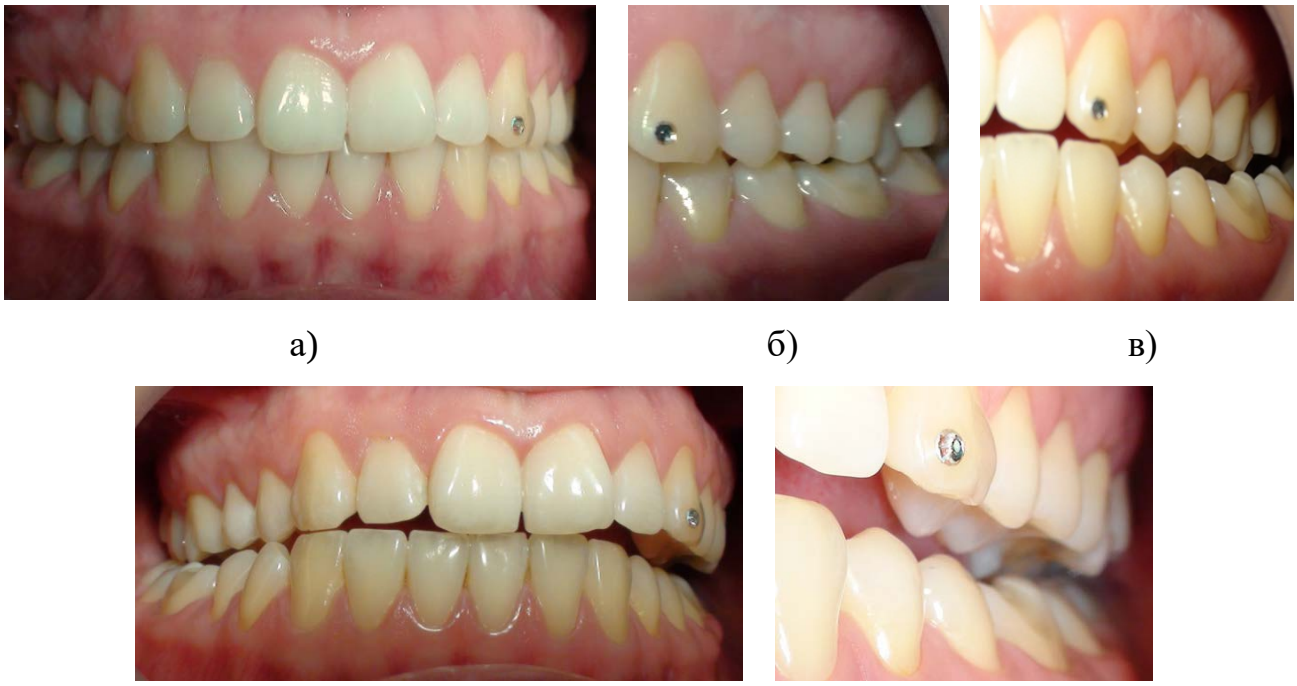

а) б) в)

г) д)

Рисунок 36 – Зубные ряды пациентки С., 24 года: а – зубные ряды в положении центральной окклюзии; б – инфраокклюзия зуба 2.6; в – на рабочей стороне супраконтакт между зубами 2.6 и 3.6; г – отсутствие клыкового ведения при правой боковой окклюзии из-за наличия гипербалансирующего контакта между зубами 2.6 и 3.6 – д

а) б)

Рисунок 37 – Зубные ряды пациентки Г., 25 лет: а – контакты зубов при смещении нижней челюсти влево, отсутствует клыковое ведение; б – гипербалансирующий контакт между зубами 1.6 и 4.6 (обозначен стрелкой) выявлен при помощи копировальной бумаги

а)

б)

в)

г)

д)

е)

ж)

з)

Рисунок 38 – Зубные ряды пациентки С., 26 лет. До лечения: а – нарушение переднего ведения, супраконтакт между зубами 2.2 и 3.3; б – балонообразное утолщение десневого края в области зуба 2.2; в – супраокклюзия зубов 3.8 и 4.8 – нарушение формы зубного ряда; г – вестибулярное положение зуба 2.7 ; д, е, ж – зубные ряды в положении центральной окклюзии; з – равномерный контакт в передней окклюзии

В большинстве случаев обследованные не предъявляли жалоб, связанных с нарушениями артикуляции и лишь у 12 пациентов (3,9%) из всех групп имелась симптоматика дисфункции ВНЧС. Это проявлялось в виде шумов, щелчков при открывании рта и девиации нижней челюсти.

3.2. Результаты обследования и лечения пациентов первой основной группы

Данная группа представлена 45 респондентами (22 мужчины и 23 женщины). При анализе данных было отмечено, что неправильное взаимоотношение боковых зубов, вызванное ятрогенными причинами (некорректное пломбирование и/или протезирование) приводит к формированию преждевременных контактов. Последние в процессе работы жевательно-речевого аппарата изменяют переднюю и/или боковые окклюзии, а позже и суставные траектории.

У пациентов первой основной группы было выявлено 365 пломб. Из них 281 пломба на молярах и 84 на премолярах. Дефекты по первому классу G. Black были замещены 120 пломбами и 245 пломб замещали дефекты второго класса G. Black. В общей сложности, из 365 пломб 276 не соответствовали по одному или нескольким клиническим признакам (Рисунок 39). Несоответствие по моделировке окклюзионной поверхности было установлено у 276 пломб, по контактному пункту у 72 и наличию краевой щели у 252 пломб соответственно. Из 7 металлокерамических коронок, выявленных у пациентов этой группы, все соответствовали клиническим требованиям: имели правильно смоделированную окклюзионную поверхность, сформированный контактный пункт на аппроксимальной поверхности, также, не обнаружено проблем с краевым прилеганием.

Некорректное моделирование пломб со временем приводило к деформациям окклюзионной плоскости в боковых отделах зубных рядов. Были выявлены 118 зубов, находящихся в супра- и инфраокклюзии, при этом 50 смещенных зубов у 32 респондетов являлись причинами балансирующих контактов на рабочей

стороне, 14 зубов у 12 человек вызывали наличие гипербалансирующих супраконтактов и 9 зубов у 8 человек отклоняли переднее ведение (Рисунок 40).

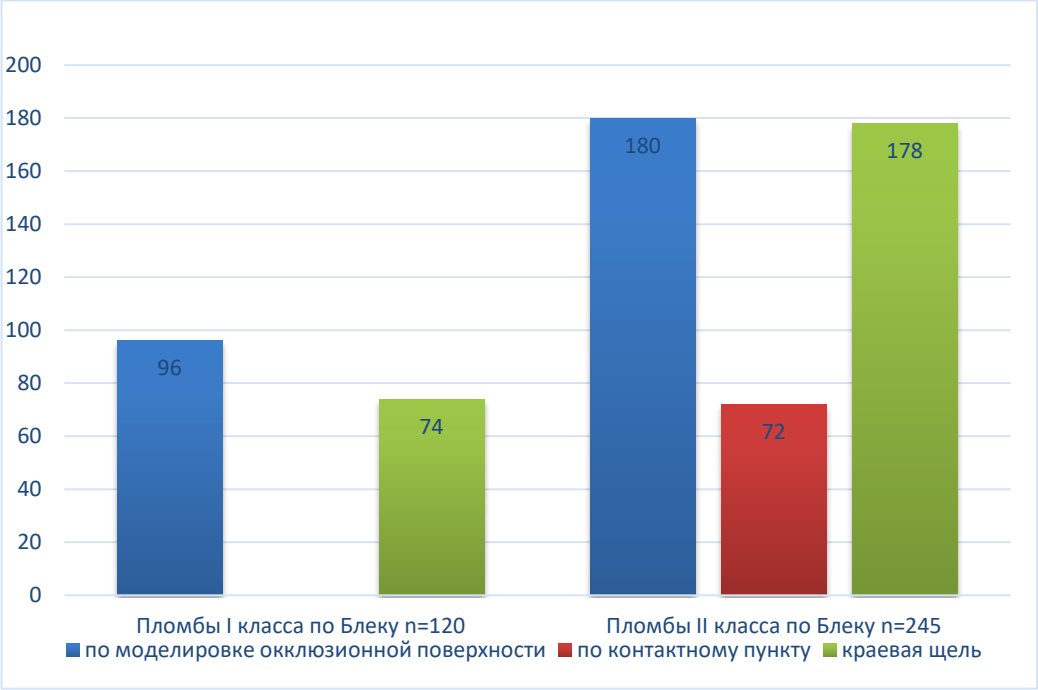

Рисунок 39 – Несоответствие клиническим требованиям пломб у пациентов первой основной группы

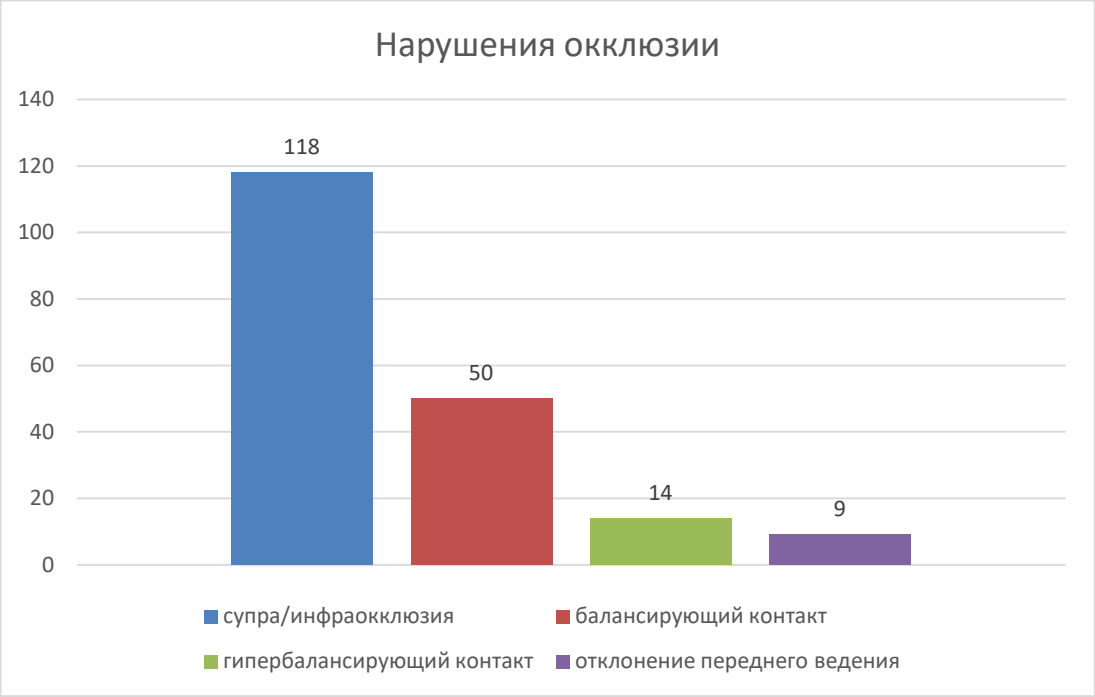

Рисунок 40 – Изменения положения зубов, приводящих к нарушениям окклюзии у пациентов первой основной группы

При лечении пациентов этой группы, в рамках специальной подготовки к протезированию, проведено ортодонтическое лечение 3-х пациентов, которым устраняли деформации окклюзионной поверхности в боковых отделах зубных рядов, связанные с неправильной моделировкой ранее установленных пломб и аномалии отдельных зубов. Завершающим этапом комплексного лечения пациентов была замена пломб, не отвечающих клиническим требованиям микропротезами и полными коронками. В общей сложности было изготовлено 72 прямые реставрации, 73 коронки (Рисунок 41 а) и 131 микропротез (Рисунок 41 б, Таблица 3).

В качестве примера курации пациентов первой основной группы приводим выписку из истории болезни.

а)

б)

Рисунок 41 – Протезы для замены несостоятельных пломб у пациентов первой основной группы: а – цельнокерамическая вкладка e-max, выполненная по технологии прессования; б – цельнокерамическая коронка e-max

Пациентка Б., 28 лет (амбулаторная карта № 18203490), обратилась 12.10.16 в клинику «Д.С. Стоматология» г. Калуги с жалобами на периодически возникающие болевые ощущения от химических раздражителей и дискомфорт при накусывании на ранее запломбированные зубы 3.6, 3.7, 4.6, 4.7. Со слов пациентки, в области контактных поверхностей этих зубов периодически происходит увеличение межзубных десневых сосочков.

При первичном осмотре лицо пациентки без видимых патологических изменений, симметрично, с гармоничным соотношением всех его частей, губы смыкаются без напряжения (Рисунок 42).

Полость рта: зубные ряды правильной формы, смыкание моляров по I классу Энгля с обеих сторон. При осмотре полости рта видны правильной формы зубные ряды, но с тортоаномалией зуба 2.2 и пломбы на зубах 3.6, 3.7, 4.6, 4.7. Отмечается наличие краевой щели, фасеток стирания на указанных пломбах и несоответствие их анатомической форме зубов. Смыкание моляров с обеих сторон по I классу Э. Энгля.

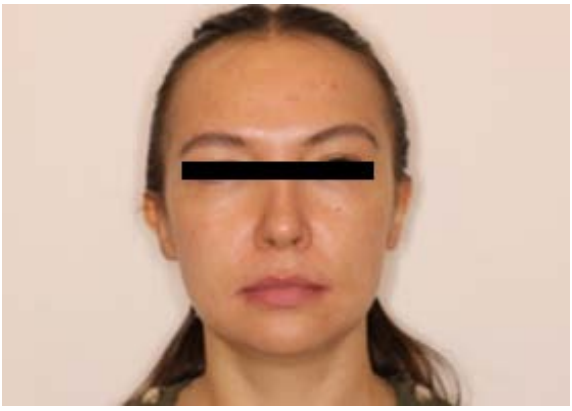

а)

б)

в)

Рисунок 42 – Пациентка Б., 28 лет: а – фото пациентки до лечения; б – ортопантомограмма пациентки до лечения, отсутствие всех третьих моляров; в – тортоаномалия зуба 2.2

На окклюдограмме (Рисунок 43), имеется незначительное количество окклюзионных контактов, фактически не затрагивающих опорные бугорки. Индексная оценка окклюзионных контактов до лечения была следующей: клыки, премоляры, моляры – 1, 7, 12 соответственно.

а) б)

Рисунок 43 – Окклюдограмма пациентки Б., до лечения (ОИ 1, 7, 12)

Обнаружено уменьшение общего количества контактов опорных и направляющих бугорков, снижение окклюзионного индекса из-за неправильно смоделированных ранее окклюзионных поверхностей пломб. Отмечается наличие краевой щели на пломбах 4.6, 4.7, 3.6, 3.7 зубов, атипичные фасетки истирания и практически их полное несоответствие анатомической форме зуба (Рисунок 44).

Рисунок 44 – Полное несоответствие анатомической форме ранее установленных пломб зубов 3.6, 3.7

На основании анализа результатов исследования зубочелюстной системы пациентки Б., поставлен диагноз: К02.1 – кариес дентина зубов 3.6, 3.7 и 4.6, 4.7; К06.20 – поражения десны и беззубого альвеолярного края, обусловленные травматической окклюзией.

Составлен план лечения:

1. Уроки гигиены, профессиональная гигиена полости рта;

2. Замена пломб 4.6, 4.7, 3.6, 3.7;

3. Избирательное пришлифовывание зубов для нормализации окклюзионных контактов.

Дневник курации:

17.11.16 – Была произведена замена старых пломб 4.6, 4.7 на восстановительные керамические вкладки по технологии прессования IPS e.max из дисиликата лития (Рисунок 45 а).

27.11.16 – На зубах 3.6, 3.7 была произведена замена ранее установленных пломб на восстановительные керамические вкладки по технологии прессования IPS e.max из дисиликата лития (Рисунок 45 б).

а)

б)

Рисунок 45 – Замена пломб на керамические восстановительные вкладки; а – в IV секторе на зубах 4.6, 4.7; б – в III секторе на зубах 3.6, 3.7

31.11.16 – Получены оттиски зубных рядов, модели отсканированы в лабораторном сканере и получены STL – файлы, показаны на Рисунке 46 а, для дальнейшего изучения в системе «ProsyStom» на предмет наличия окклюзионных интерференций и отклонений в ведениях (Рисунок 46 б).

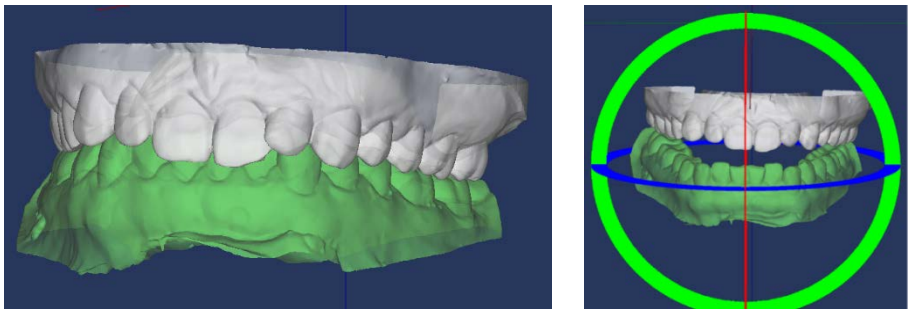

а) б)

Рисунок 46 – Полученные сканы моделей челюстей в виртуальном пространстве: а – в положении центральной окклюзии; б – процесс изучения артикуляции зубных рядов

После замены пломб на цельнокерамические вкладки и проведенного изучения моделей в системе Prosystom установлено, что добиться полной нормализации окклюзии не удалось. Было произведено избирательное пришлифовывание для окончательного устранения межокклюзионных интерференций и сравнение полученных результатов в виртуальном пространстве. До проведения избирательного пришлифовывания отмечается наличие гипербалансирующего супраконтакта между зубами 2.7, 3.7 при правой боковой окклюзии (Рисунок 47 а) и нормализация окклюзии после проведения пришлифовывания (Рисунок 47 б).

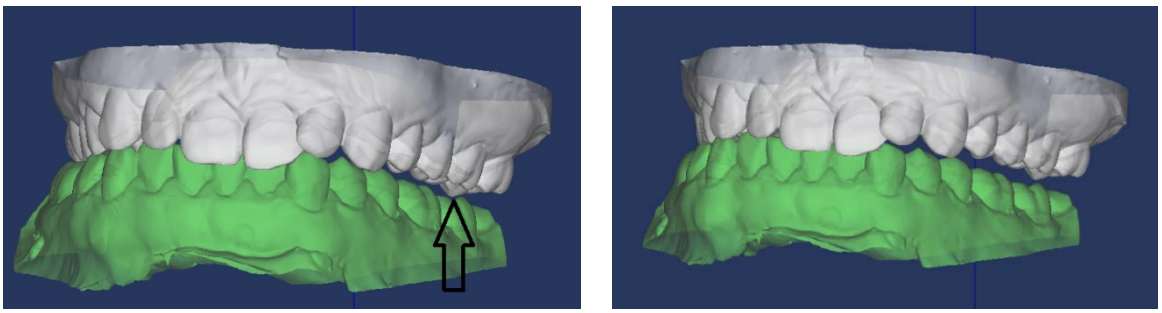

а) б)

Рисунок 47 – Сравнение виртуальных моделей до и после лечения: а – гипербалансирующий супраконтакт между вторыми молярами II и III секторов; б – отсутствие интерференции на балансирующей стороне при правой боковой окклюзии

17.12.16 – Получение контрольной окклюдограммы для изучения индекса окклюдографии, который значительно улучшился и составил 2, 11, 18 (Рисунок 48).

а) б)

Рисунок 48 – Окклюдограммы после лечения: а – верхний зубной ряд; б – нижний зубной ряд (ОИ 2, 11, 18)

После проведенного лечения удалось устранить несоответствие анатомической формы ранее установленных пломб зубов 3.6, 3.7, 4.6, 4.7. Нормализовать правую боковую окклюзию и устранить гипербалансирующий супраконтакт. Улучшение индекса окклюдографии подтверждает результат, полученный после проведенного лечения.

3.3. Результаты обследования и лечения пациентов второй основной группы

По данным клинического обследования, анализа отопантомограмм и КДМ 32 человек было установлено что у них имеется 104 восьмых зуба. Из них у 6 человек было по 1 третьему моляру, у 6 по 2, у 2 по 3, а у 20 человек по 4 третьих моляра соответственно, прорезавшихся или находящихся в стадии прорезывания. Остальные 92 зуба являлись причинами окклюзионно-артикуляционных нарушений.

У 12 пациентов на основании коэффициента вероятности прорезывания третьего моляра (Рисунок 18) были установлены показания к их удалению, в том

числе и до завершения апексогенеза. 12 зубов находилось в правильном положении и не требовали удаления, они располагались на одной стороне и составляли антагонирующую пару.

В общей сложности, пациентам данной группы были удалены 92 третьих моляра, причём у 3 человек было удалено по 1 третьему моляру, у 6 по 2 зуба мудрости, у 3 – по 3, а у 17 человек по 4 третьих моляра соответственно.

Удаленные третьи моляры являлись причинами таких нарушений окклюзии и артикуляции как: отклонение переднего и боковых ведений, смещали мезиально расположенные зубы. Неправильное вертикальное положение (инфра- или супраокклюзия) третьих моляров (Рисунок 38 в) отмечено у 10 пациентов. У 12 человек была отмечена ретенция и полуретенция. Горизонтальное положение отмечено у 4 пациентов (Рисунок 49).

Жалобы на дискомфорт при жевании отмечали 8 пациентов, на боли и/или отёк в ретромолярной области у 12 человек, жалобы на состояние ВНЧС, совпадающие по времени с прорезыванием третьих моляров были выявлены у 1 человека. Наличие изменений в зубном ряду (скученность резцов) во время или после прорезывания третьих моляров имело место у 17 человек. У 15 обследованных отмечены незначительные отклонения в положении отдельных зубов в сагиттальном или трансверзальном направлении, а также повороты зубов вокруг оси, такое перемещение зубов было связано с недостатком места для прорезывания третьих моляров.

Причиной деформаций окклюзионной поверхности у 32 обследуемых во второй основной группе были не терапевтическое или ортопедическое лечение, а нарушение прорезывания или отсутствие у имеющихся третьих моляров зуба-антагониста (Рисунок 35). Затруднённое или несвоевременное прорезывание восьмых зубов привело к смещению вторых моляров у 16 человек, что способствовало образованию на них преждевременных контактов, у 9 человек вторые моляры являлись причиной балансирующего супраконтакта, у 4 человек – гипербалансирущего супраконтакта, а у 3 респондентов отклоняли переднее ведение (Рисунок 50).

Рисунок 49 – Варианты пространственного положения третьих моляров у пациентов второй оновной группы (n = 32)

Рисунок 50 – Нарушения окклюзии, связанные с третьими молярами (прорезавшимися, находящимися в стадии прорезывания или ретинированными) у пациентов второй основной группы (n = 32)

Основным методом лечения пациентов второй основной группы являлось удаление третьих моляров. Наряду с хирургическими методами лечения у 6 респондентов проводилось ортодонтическое лечение при помощи брекет-систем.

В качестве примера приводим выписку из истории болезни пациентки И., 21 год (амбулаторная карта № 85552914). Пациентка обратилась в клинику «Д.С. Стоматология» г. Калуги 12.09.17 с жалобами на боли в области прорезающихся третьих моляров нижней челюсти и чувство распирания в области остальных

жевательных зубов. Со слов пациентки, прикус и положение зубов изменились в последние 6-8 мес. при прорезывании 8-ых зубов на нижней челюсти.

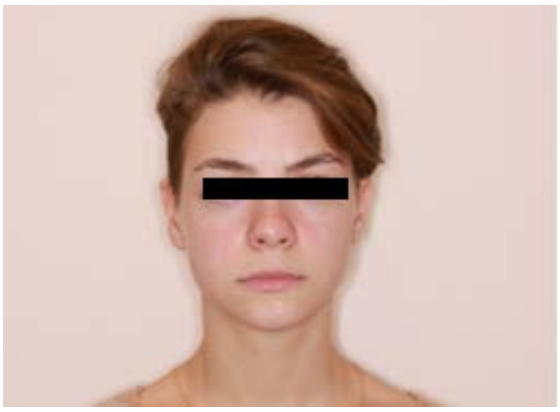

а)

б)

в)

Рисунок 51 – Фото пациентки И., 21 год: а – до лечения; б – центральная окклюзия пациентки; в – ортопантомограмма до лечения

Лицо симметрично, с гармоничным соотношением всех третей, губы смыкаются без напряжения.

Полость рта: зубные ряды правильной формы, прикус ортогнатический, – смыкание моляров по I классу Энгля с обеих сторон. Тортоаномалия зубов 4.7; 4.6; 3.6; 3.7; ретенция зубов 4.8, 1.8, 2.8, 3.8. Ортогнатическое соотношение зубных рядов (Рисунок 51).

Были получены оттиски, после сканирования гипсовых моделей, произведено изучение окклюзии в системе Prosystom. При перемещении нижней челюсти в переднюю и боковые окклюзии, а также на КДМ в артикуляторе и в виртуальном пространстве выявлены преждевременные контакты (Рисунок 52).

При правой боковой окклюзии отсутствует клыковое ведение, имеются плотные контакты на балансирующей стороне дистально-щёчных бугорков 3.6, 3.7 (Рисунок 53).

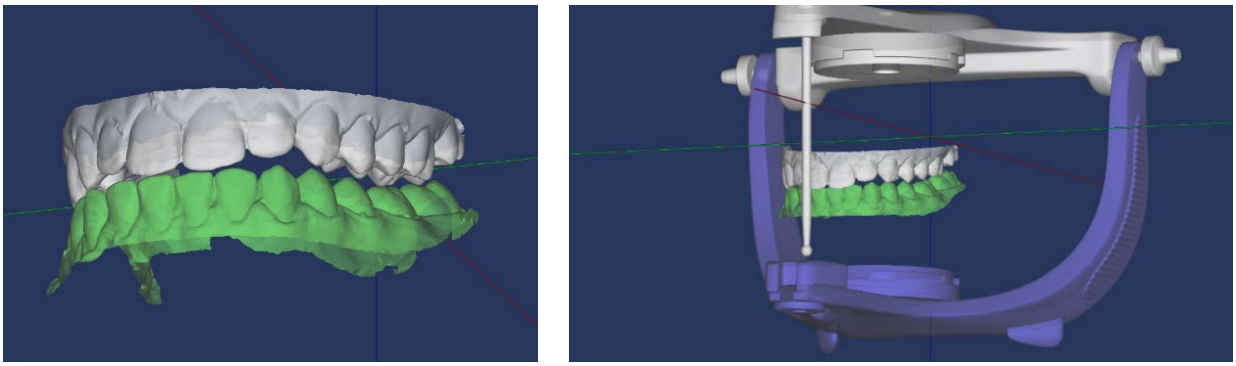

а) б)

Рисунок 52 – Окклюзионные интерференции, выявленные при анализе виртуальных моделей: а – супраконтакт при правой боковой окклюзии; б – изучение в виртуальном артикуляторе

Рисунок 53 – Правая боковая окклюзия. Отсутствие клыкового ведения и гипербалансирующий контакт в области зуба 2.7

При левой боковой окклюзии – отсутствие контактов на рабочей стороне и наличие гипербалансирующих контактов. Окклюзионные взаимоотношения были изучены с помощью аппарата T-Scan III, который определил более плотный

контакт на балансирующей стороне в области зуба 1.7 (Рисунок 54). При правой боковой окклюзии отмечен гипербалансирующий супраконтакт в области зуба 2.7

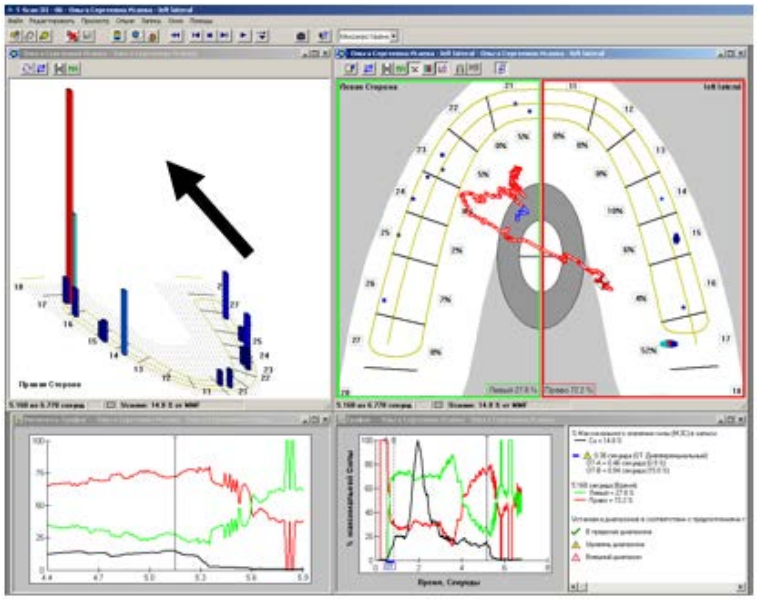

Рисунок 54 – Левая боковая окклюзия. Балансирующий контакт в области зуба 1.7, о чём свидетельствует красная пиктограмма

При центральной окклюзии аппарат T-Scan III (Рисунок 55) и окклюдограммы (Рисунок 56) показали небольшое количество окклюзионных контактов, локализованных в области премоляров и моляров.

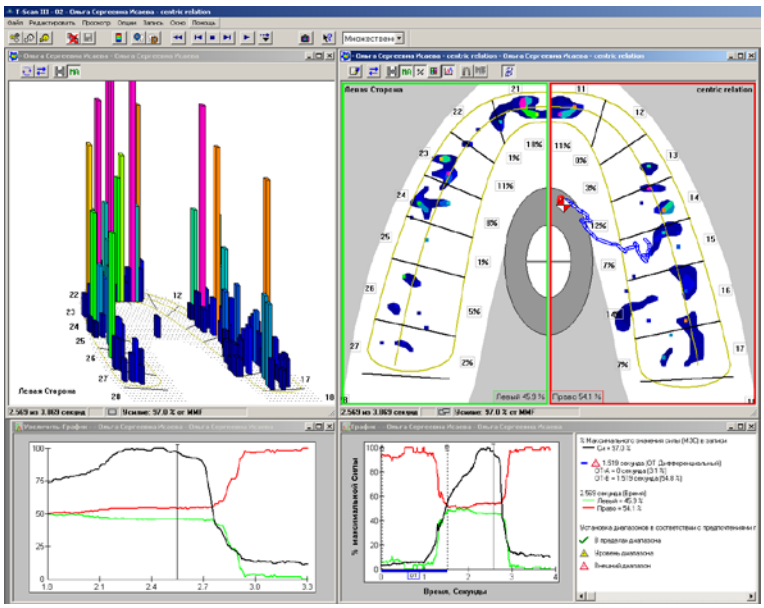

Рисунок 55 – Центральная окклюзия. Диагностика T-Scan III

Рисунок 56 – Окклюдограмма пациентки И., до лечения (ОИ 2, 5, 7)

Окклюзионный индекс до лечения составил 2, 5, 7.

Получены данные о траекториях и углах движения нижней челюсти при помощи оптического аксиографа «Дентограф» (Рисунок 57) для индивидуальной настройки артикулятора и дальнейшего изучения КДМ.

На основании анализа результатов комплексного обследования был поставлен диагноз: дистопия и ретенция зубов 1.8, 2.8, 3.8, 4.8. К06.20 – поражения десны и беззубого альвеолярного края, обусловленные травматической окклюзией.

Составлен план лечения:

1. Уроки гигиены, профессиональная гигиена полости рта;

2. Удаление верхних и нижних третьих моляров 1.8, 2.8, 3.8, 4.8;

3. Избирательное пришлифовывание зубов для нормализации окклюзионных контактов.

Дневник курации:

28.09.17 – Удалены зубы 1.8, 4.8, даны рекомендации.

18.10.17 – Удалены зубы 2.8, 38.

4.11.17 – Проведено избирательное пришлифовывание.

При оценке результатов избирательного пришлифовывания после удаления третьих моляров, заметно увеличение количества межокклюзионных контактов (Рисунок 58). Окклюзионный индекс после лечения составил 2, 12, 18.

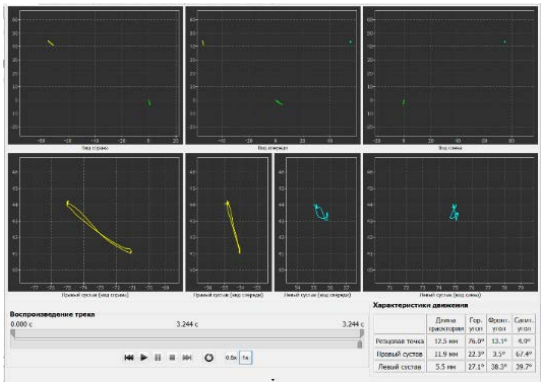

а)

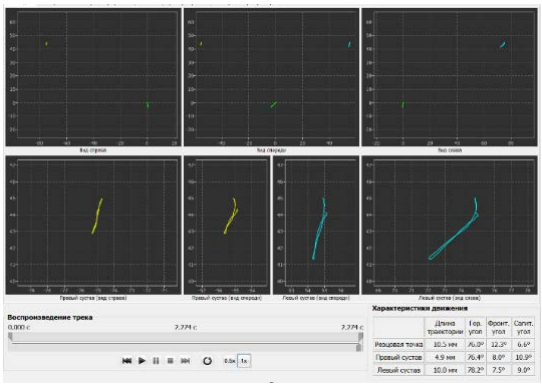

б)

в)

Рисунок 57 – Настройка артикулятора: а – траектория левой боковой окклюзии; б – траектория правой боковой окклюзии; в – полученный результат для настройки левого суставного механизма, указано стрелкой

а)

б)

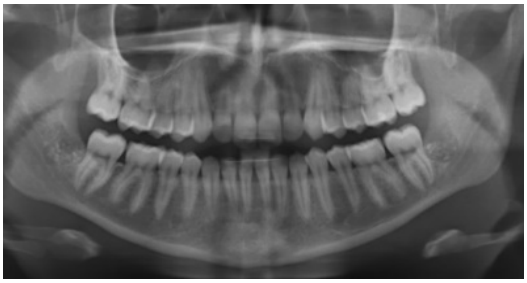

в)

Рисунок 58 – Окклюдограммы пациентки И.: а – верхняя челюсть; б – нижняя челюсть; в – ортопантомограмма после удаления третьих моляров

В качестве второго примера пациента второй основной группы приводим выписку из истории болезни пациента А., 28 лет (амбулаторная карта № 71690212). Пациент обратился в клинику «Д.С. Стоматология» г. Калуги 14.06.17 с жалобами на боли в области прорезающихся третьих моляров нижней челюсти и чувство распирания в области жевательных зубов. Со слов пациента, прикус и положение зубов изменились и ухудшились в последние 12-14 мес. от начала прорезывания восьмых зубов на нижней челюсти.

Лицо симметрично, с гармоничным соотношением всех третей, губы смыкаются без напряжения.

Полость рта: зубные ряды правильной формы, прикус ортогнатический, – смыкание моляров по I классу Энгля с обеих сторон. Полуретенция и инфраокклюзия зубов 4.8, 3.8 (Рисунки 59, 60).

а)

б)

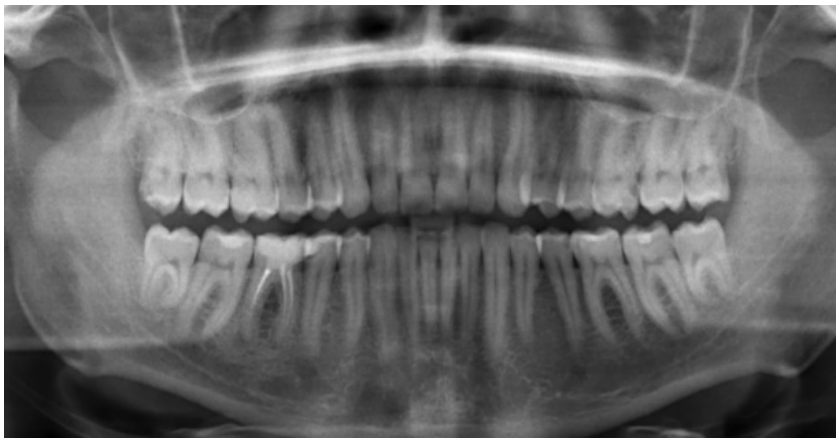

в)

Рисунок 59 – Фото пациента А., 28 лет: а – до лечения; б – центральная окклюзия пациента, в – ортопантомограмма до лечения

Окклюзионный индекс до лечения составил 2, 8, 14.

18.06.17 – Получены оттиски, после сканирования гипсовых моделей, произведено изучение окклюзии в системе Prosystom. При перемещении нижней челюсти в переднюю и боковые окклюзии (Рисунок 61 б), а также на КДМ в артикуляторе и в виртуальном пространстве (Рисунок 61 а) выявлены преждевременные контакты.

а)

б)

Рисунок 60 – Зубные ряды пациента А.: а – инфраокклюзия и полуретенция третьих моляров нижней челюсти; б – окклюдограмма до лечения

При обследовании комплексом T-Scan III выявлен балансирующий супраконтакт при правом боковом ведении (Рисунок 61 в).

Произведено сравнение полученных данных о балансирующих супраконтактах в полости рта, на виртуальных моделях в системе Prosystom и данных, полученных при изучении окклюзии в аппарате T-Scan III.

Диагноз: К01.0 – дистопия и ретенция зубов 3.8, 4.8; К00.6 – затруднённое прорезывание зубов 1.8, 2.8; К06.20 – поражения десны и беззубого альвеолярного края, обусловленные травматической окклюзией.

Составлен план лечения:

1. Уроки гигиены, профессиональная гигиена полости рта;

2. Удаление верхних и нижних третьих моляров 1.8, 2.8, 3.8, 4.8;

3. Избирательное пришлифовывание.

30.06.17 – Удалены зубы 1.8, 4.8, даны рекомендации, пациент назначен на снятие швов и удаление оставшихся третьих моляров на левой стороне.

15.07.17 – Удалены зубы 2.8, 38.

04.08.17 – Произведено избирательное пришлифовывание. В результате проведенного лечения, удалось полностью нормализовать латеральные ведения нижней челюсти. На графиках, полученных в результате обследования системой T-Scan III (Рисунок 62 б), отмечается отсутствие интерференций на балансирующей стороне при правом боковом ведении.

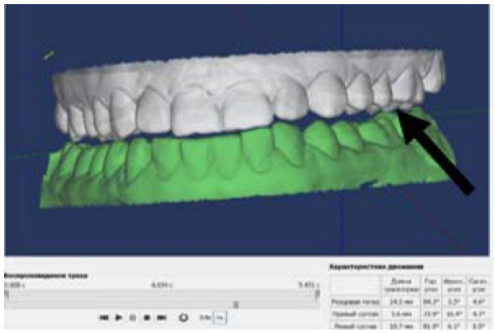

а)

б)

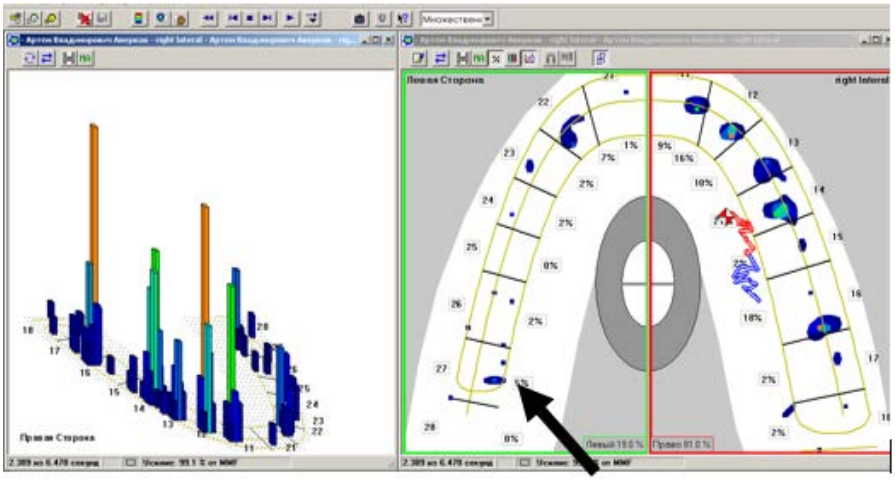

в)

Рисунок 61 – Изучение окклюзионно-артикуляционных взаимоотношений: а – наличие балансирующего супраконтакта при правой боковой окклюзии в виртуальном артикуляторе; б – супраконтакт в полости рта; в – исследование T-Scan, наличие супраконтакта на балансирующей стороне при правой латеротрузии

Исследование в системе Prosystom после удаления третьих моляров и избирательного пришлифовывания (Рисунок 62 а), отсутствует балансирующий супраконтакт при правой латеротрузии. Идентичная картина отмечена в полости

рта. Таким образом, различными способами подтвержден результат проведённого исследования.

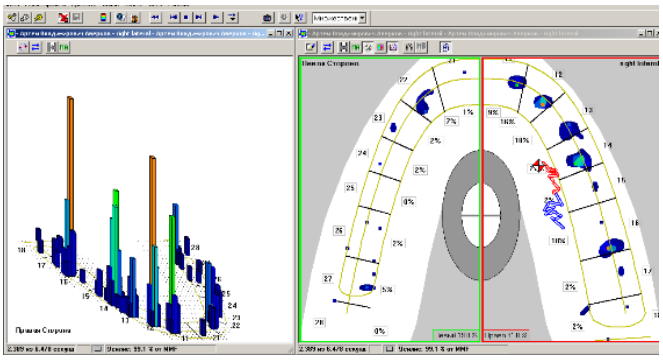

а)

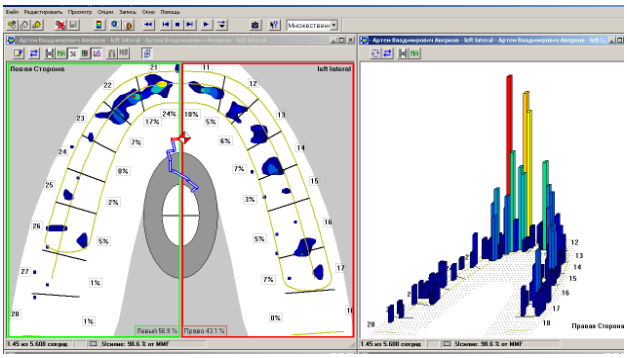

б)

Рисунок 62 – Результаты исследования T-Scan: а – правая латеротрузия до лечения, наличие супраконтакта; б – правая латеротрузия после лечения

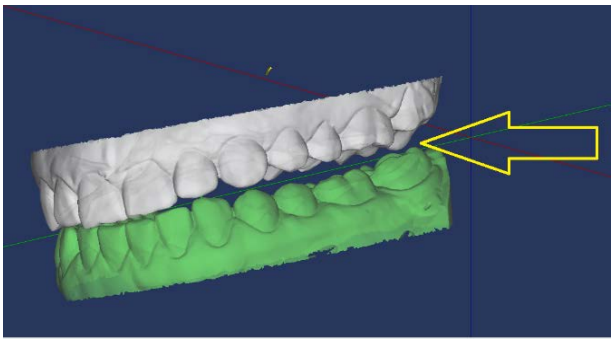

а)

б)

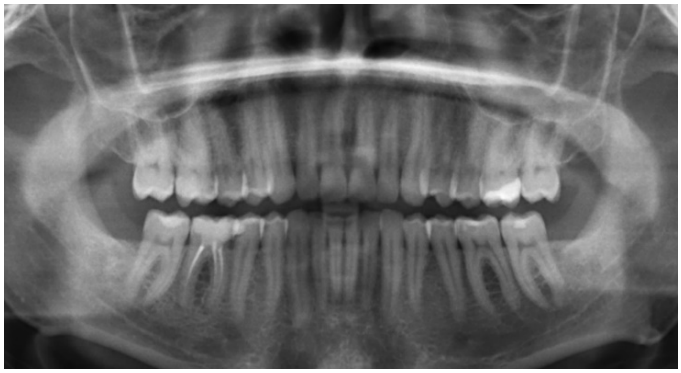

в)

Рисунок 62 – Результат лечения: а – правая латеротрузия в виртуальном артикуляторе после лечения, отсутствие супраконтакта; б – правая латеротрузия в полости рта после лечения, отсутствие интерференции; в – ортопантомограмма после лечения

Окклюзионный индекс после лечения составил 2, 12, 19, о чём свидетельствуют окклюдограммы после лечения (Рисунок 63, а, б).

а) б)

Рисунок 63 – Окклюдограммы пациента А., после лечения: а – верхний зубной ряд; б – нижний зубной ряд (ОИ 2, 12, 19)

3.3.1. Биспектральная фотодинамическая терапия при удалении третьих моляров

Фотодинамическая лазерная терапия (ФДТ) после удаления восьмых зубов проводилась, в общей сложности, у 10 пациентов.

При контрольных осмотрах пациентов с 1 по 3 сутки после операции установлено, что их общее состояние удовлетворительное, присутствует боль в области лунок удаленных зубов. Однако, пациенты отмечали, что на облучённой стороне болевая реакция выражена в меньшей степени. К 7 суткам болевые ощущения на стороне, подвергшейся лазерному облучению, практически отсутствовали, на противоположной – сохранялась умеренная болевая реакция. К 12 суткам болевая реакция у всех пациентов на стороне облучения отсутствовала, а на противоположной стороне сохранялась у 5 человек.

Внешний вид послеоперационной раны на 1-3 сутки после удаления был одинаковым с обеих сторон, без признаков осложнений процесса заживления. На 7 сутки состояние послеоперационной раны на стороне, где проводилась фотодинамическая терапия было значительно лучше: отмечалась умеренно выраженная гиперемия прилегающей к лунке слизистой оболочки, фибринозный

налёт только в центре, незначительная болезненность при пальпации. На 12 сутки на стороне облучения у 8 из 10 пациентов отмечалась эпителизация раневой поверхности с незначительными участками гиперемии слизистой в центре, у 2-х пациентов витальное окрашивание слизистой оболочки Колор-тест №2 (ВладМиВа) свидетельствовало о нарушении кератинизации эпителия в пределах 1,2-1,5 см. Считаем необходимым отметить, что у всех пациентов не зарегистрировано побочного действия при данном физиотерапевтическом лечении. С противоположной стороны, где облучение не проводилось воспалительные изменения носили более яркий характер. Визуальная отечность ткани была более выражена, витальное окрашивание слизистой в ретромолярной области свидетельствовало о наличии её воспаления.

Таким образом, при контрольных осмотрах пациентов в области лунок удаленных зубов без проведения ФДТ наблюдали медленное уменьшение отёка, дольше сохранялась гиперемия слизистой оболочки и отмечалось более выраженная болезненность при её пальпации.

Репрезентативность полученных клинических результатов подтверждена данными цитоморфологического исследования. Вне зависимости от применения фотодинамической терапии, цитологическая картина на всех препаратах, приготовленных на третьи сутки после ушивания раны, была приблизительно схожей, что свидетельствует о максимальном воспалении на этом этапе. Отмечалась ярко выраженная лейкоцитарная реакция, фрагменты детрита, единичные чешуйки и клетки плоского эпителия, часть из которых с дистрофическими, часть – с реактивными изменениями (Рисунок 64).

На седьмые сутки появлялась существенная разница в цитологической картине. Мазки, полученные с обработанных раневых поверхностей, имели единичные элементы воспаления (сегментоядерные лейкоциты), клетки плоского эпителия поверхностного, промежуточного и единичные глубоких слоёв без видимых признаков атипии, единичные гистиоциты (Рисунок 65).

Напротив, препараты, полученные при анализе соскобов с необработанной раневой поверхности, всё ещё имели признаки воспалительного процесса (Рисунок

65 б). Большая часть клеток имела дистрофические и реактивные изменения. Также обнаруживались фрагменты детрита.

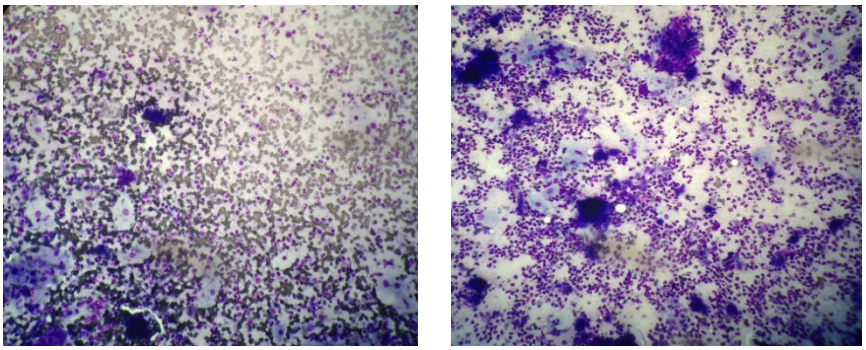

а) б)

Рисунок 64 – Цитологическая картина на третьи сутки: а – после обработки с помощью биспектральной насадки; б – мазок, взятый с необработанной раневой поверхности

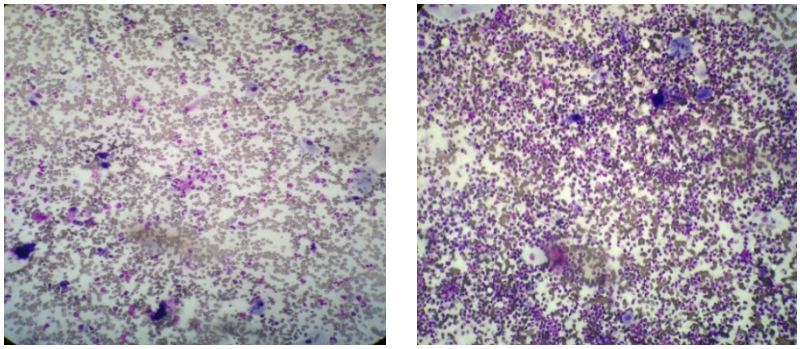

а) б)

Рисунок 65 – Цитологическая картина на препаратах на седьмые сутки: а – после физиотерапевтической обработки; б – мазок, взятый с необработанной раневой поверхности. Ярко выраженная лейкоцитарная реакция, фрагменты детрита, единичные чешуйки плоского эпителия, клетки плоского эпителия, часть из которых с дистрофическими, часть – с реактивными изменениями

На 12 сутки в мазках, полученных с участков после проведения фотодинамической терапии, наблюдалась картина полной эпителизации. Клетки плоского эпителия поверхностных и глубоких слоёв были без видимых признаков атипии, чего не наблюдалось у препаратов с необработанных поверхностей. На

последних всё ещё была слабо выраженная лейкоцитарная реакция, клетки плоского эпителия поверхностного и промежуточного слоёв имели некоторые признаки атипии (Рисунок 66).

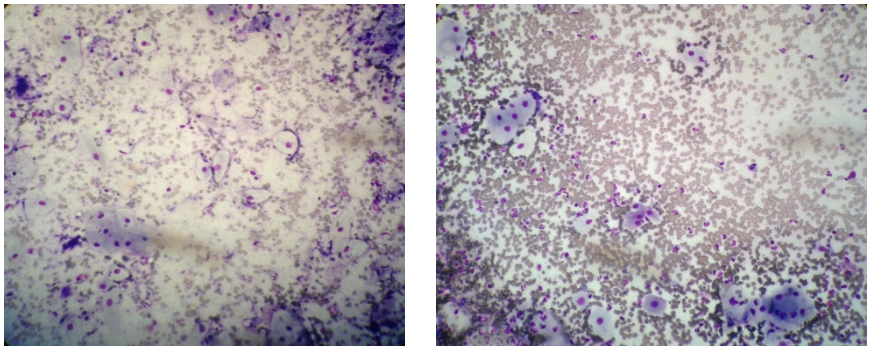

а) б)

Рисунок 66 – Цитологическая картина на двенадцатые сутки: а – после обработки при помощи биспектральной насадки; б – мазок, взятый с необработанной раневой поверхности

Детальное изучение биологического материала проводилось на 10 полях зрения каждого препарата (Таблица 4).

Таблица 4 – Качественный и количественный состав цитологических препаратов (M ± m, n = 10) $p < 0,05$

День исследования	3 сутки		7 сутки		12 сутки	
	Лазерное излучение	Без лазерного излучения	Лазерное излучение	Без лазерного излучения	Лазерное излучение	Без лазерного излучения
Сегментоядерные лейкоциты	300,60±1,95	300,40±1,94	101,40±1,77	300,30±1,86	70,30±1,03	100,80±1,56
Клетки плоского эпителия поверхностных слоёв	70,90±1,23	78,80±1,43	54,50±0,91	62,70±0,96	41,10±1,03	44,80±1,25
Клетки с дистрофическими изменениями	41,90±1,26	62,90±1,08	15,30±0,58	54,00±0,96	12,60±0,64	27,00±1,01

Содержание исследуемых клеток в мазках закономерно уменьшалось по сравнению с 3-ми сутками к 7-м и 12-м в обеих группах (дисперсионный анализ повторных измерений; $p < 0,05$). Однако более важным является сравнение с параллельным контролем.

Приведённые в таблице данные свидетельствуют, что количественное содержимое лунок на 3-е сутки статистически значимо не различалось ни в отношении числа сегментоядерных лейкоцитов, ни в количестве клеток эпителия, ни в числе клеток с дистрофическими изменениями (использован тест Манна-Уитни; $p > 0,05$). Однако уже на 7 сутки в препаратах из лунок, подвергнутых локальному лазерному излучению, содержание исследуемых клеток становится статистически значимо меньшим, в сравнении с контрольными лунками. Такие различия сохраняются и на 12-е сутки (тест Манна-Уитни; $p < 0,001$).

Таким образом, применение фотодинамической терапии с использованием фотосенсибилизатора «Рададент» при помощи биспектральной насадки позволяет снизить выраженность болевого синдрома, существенно ускоряет репаративные процессы, что подтверждено данными цитоморфологического исследования. Также отмечалась хорошая переносимость лечения и трудоспособность при этом не нарушалась, что весьма важно для амбулаторного режима.

Считаем необходимым отметить, что у всех пациентов не зарегистрировано побочных действий при данном физиотерапевтическом лечении.

3.4. Результаты обследования и лечения пациентов третьей основной группы

Как показали наши данные, полученные при обследовании 306 человек, достаточно сложно выделить какой-либо один этиологический фактор в развитии травматической окклюзии. Как правило, действует группа факторов, причём, даже одна неправильно поставленная пломба может привести к изменениям положения зубов, как минимум, в двух сегментах зубных рядов. А в том случае, когда кроме ятрогенных причин окклюзионной травмы, связанных с дефектами в терапевтическом и ортопедическом лечении вносят свой вклад и другие,

связанные с ростом зубочелюстной системы, установить главенствующую роль какого-либо фактора достаточно сложно. В связи с этим, нами была выделена третья группа пациентов, в которую вошли 41 человек. В этой группе наблюдались нарушения окклюзии, связанные не только с ятрогенными факторами, но и вызванные затрудненным прорезыванием третьих моляров.

Поскольку, основной фактор в развитии первичной травматической окклюзии у этих пациентов установить было достаточно сложно, но все они могли влиять на клиническую картину, мы представляем результаты обследования в этой группе пациентов с учётом ятрогенных причин и влияния третьих моляров.

У 41 пациента третьей основной группы была выявлена 381 пломба. Из них 189 замещали дефекты I класса по G. Black и 192 пломбы II класса G. Black. Не соответствовали клиническим требованиям 254 пломбы (Рисунок 67).

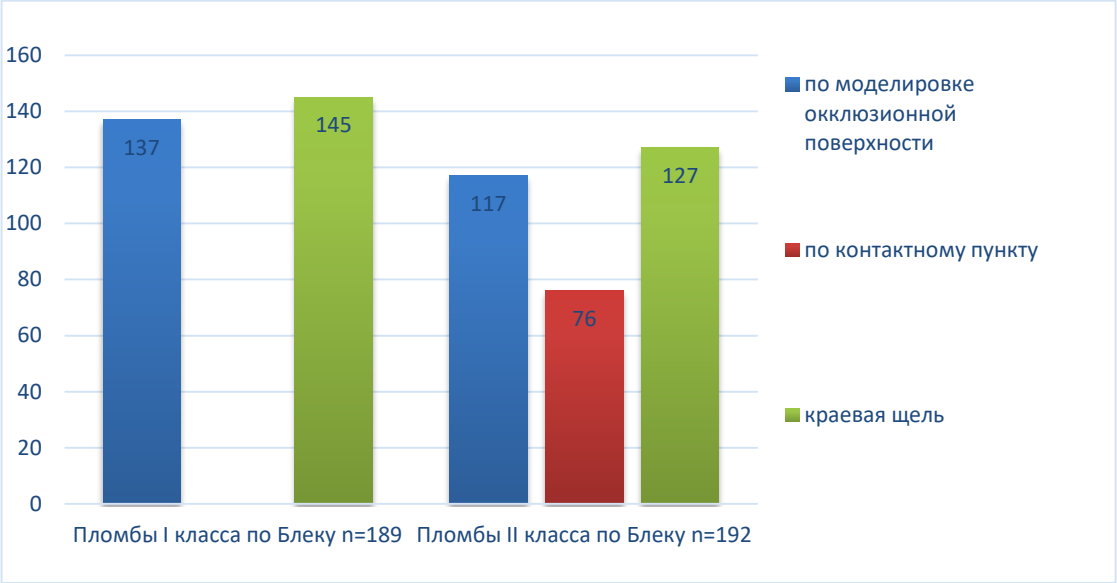

Рисунок 67 – Несоответствие клиническим требованиям пломб у пациентов третьей основной группы

Всего у пациентов этой группы выявлено 147 третьих моляров, из которых 138 были удалены (Таблица 3). Положение третьих моляров и их влияние на окклюзию и артикуляцию у пациентов третьей основной группы (Рисунок 68).

Рисунок 68 – Положение третьих моляров у пациентов третьей основной группы (n = 147)

По той причине, что оба фактора (ятрогенный и влияние третьих моляров) оказывали негативное воздействие на окклюзионно-артикуляционные взаимоотношения, приводим объединённые данные о влиянии обоих факторов на переднее, боковые ведения, смещение мезиально расположенных зубов (Рисунок 69).

Рисунок 69 – Виды окклюзионно-артикуляционных нарушений у пациентов третьей основной группы при сочетанном влиянии ятрогенных причин и третьих моляров

В качестве примера курации пациента третьей основной группы приводим выписку из истории болезни пациентки Л., 19 лет (амбулаторная карта № 81670324).

Пациентка обратился в клинику «Д.С. Стоматология» г. Калуги 14.06.16 с жалобами на боли в области прорезающихся третьих моляров нижней челюсти и чувство распирания в области жевательных зубов. Со слов пациента, прикус и положение зубов изменились и ухудшились в последние 3-5 мес. В ходе первичного осмотра были выявлены балансирущие супраконтакты в области зуба 2.5, находящегося в инфраокклюзии по причине неправильной моделировки пломбы зуба 3.6 (отсутствие краевого гребня) (Русунок 71, а, б). Из анамнеза стало известно, что пломба была установлена более 5 лет назад во время обучения в школе.

Лицо симметрично, с гармоничным соотношением всех третей, губы смыкаются без напряжения.

Полость рта: зубные ряды правильной формы, смыкание моляров по I классу Энгля с обеих сторон. Дистопия и ретенция зубов 1.8, 2.8, 3.8, 4.8. Ортогнатическое соотношение зубных рядов. Отмечается затруднённое прорезывание третьих моляров нижней челюсти (Рисунок 70).

а)

б)

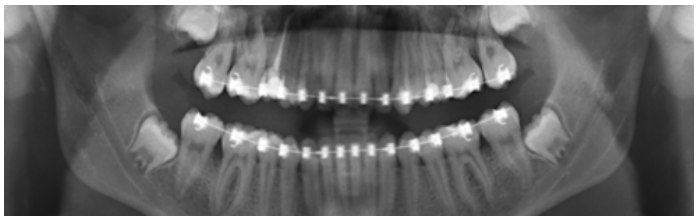

в)

Рисунок 70 – Фото пациентки Л., 19 лет: а – до лечения; б – центральная окклюзия пациентки, в – ортопантомограмма до лечения

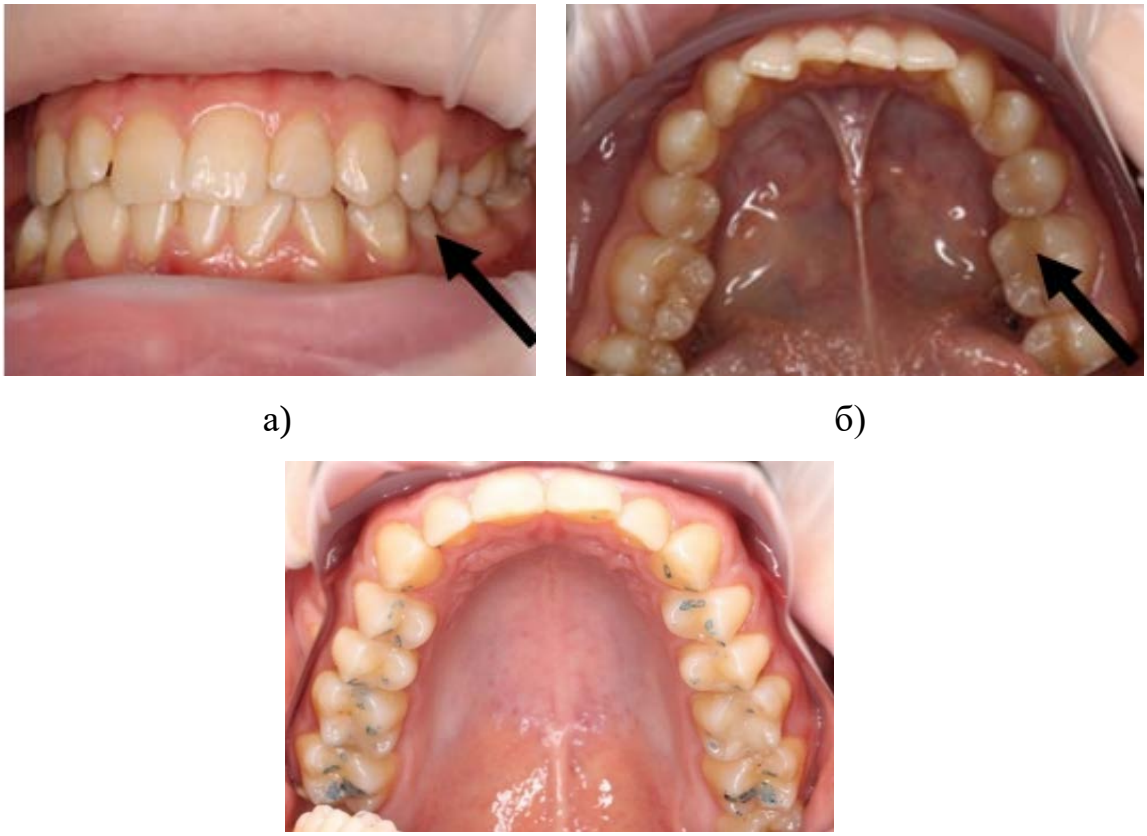

а) б)

в)

Рисунок 71 – Зубные ряды пациентки Л.: а – инфраокклюзия зуба 2.5; б – отсутствие краевого валика зуба 36; в – окклюдография

Окклюзионный индекс до лечения составил 2, 7, 13.

Получены оттиски, после сканирования гипсовых моделей, произведено изучение окклюзии в системе Prosystom. При перемещении нижней челюсти в правую боковую окклюзию (Рисунок 72 а), выявлен балансирующий супраконтакт в области зуба 25, находящегося в инфраокклюзии (Рисунок 71 а). Были выявлены балансирующие супраконтакты в области первого и второго моляров справа при левом латеротрузионном движении.

Произведено сравнение полученных данных о балансирующих супраконтактах в полости рта и на виртуальных моделях в системе Prosystom.

На основании анализа результатов комплексного обследования был поставлен диагноз: К01.0 – ретенция зубов 1.8, 2.8, 3.8, 4.8; К00.6 – затруднённое прорезывание зубов 1.8, 2.8, 3.8, 4.8; К07.3 – аномалии положения зубов,

инфраокклюзия зуба 2.5; К06.20 – поражения десны и беззубого альвеолярного края, обусловленные травматической окклюзией.

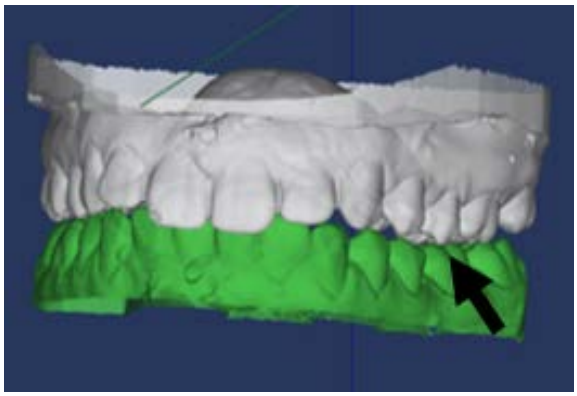

а)

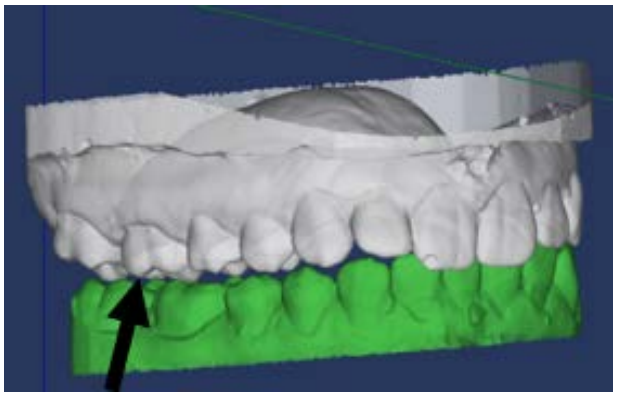

б)

в)

Рисунок 72 – Виртуальные модели пациентки Л. и ортодонтическая аппарартура: а – наличие балансирующего супраконтакта при правой боковой окклюзии на зубе 2.5; б – наличие балансирующих супраконтактов при левой боковой окклюзии; в – ретенционный период ортодонтического лечения без активации

Составлен план лечения:

1. Уроки гигиены, профессиональная гигиена полости рта;

2. Удаление верхних и нижних третьих моляров 1.8, 2.8, 3.8, 4.8;

3. Ортодонтическое лечение несъемной аппаратурой с последующей ретенцией;

5. Замена пломбы зуба 3.6 на керамическую восстановительную вкладку;

4. Избирательное пришлифовывание зубов для нормализации окклюзионных контактов.

Дневник курации:

23.06.16 – Удалены зубы 1.8, 4.8.

18.07.16 – Удалены зубы 2.8, 38.

04.08.16 – Установка ортодонтической аппаратуры (Рисунок 72 в).

3.02.18 – Снятие брекет системы, установка несъёмных ретейнеров верхней и нижней челюстей.

13.03.18 – Произведено избирательное пришлифовывание и замена ранее установленной пломбы зуба 3.6 на керамическую вкладку. В результате проведенного лечения, удалось полностью нормализовать латеральные ведения нижней челюсти. На графиках, полученных в результате обследования системой T-Scan III (Рисунок 73) отмечается отсутствие супраконтактов на балансирующей стороне при боковых ведениях.

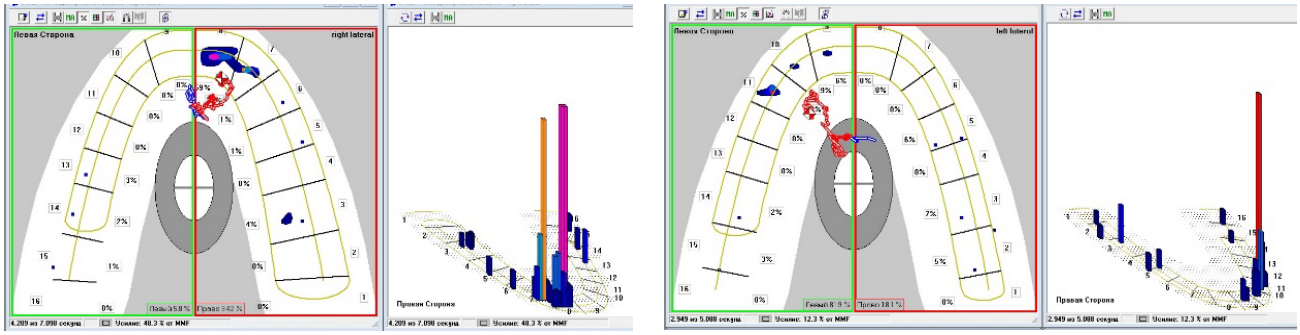

а) б)

Рисунок 73 – Результат диагностики T-Scan: а – нормализованная правая латеротрузия после лечения; б – отсутствие супраконтакта при левой боковой окклюзии

Проведенное ортодонтическое лечение с удалением третьих моляров и замена неправильно смоделированной пломбы зуба 3.6 позволило нормализовать окклюзию, устранить балансирующие супраконтакты и исправить аномалии положения отдельных зубов, смещенных при затрудненном прорезывании третьих моляров (Рисунок 74).

Окклюзионный индекс после лечения составил 2, 12, 19 (Рисунок 75).

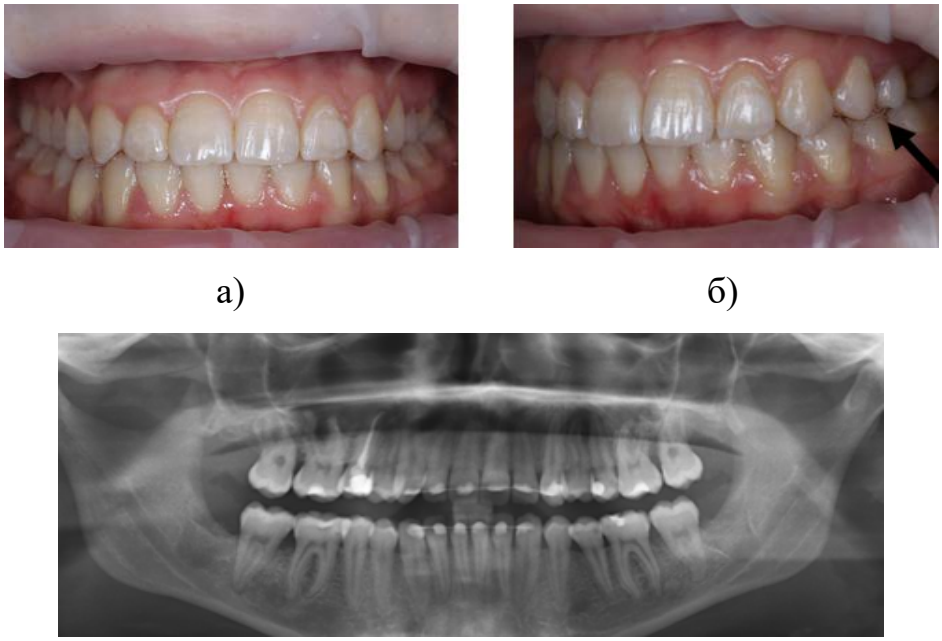

а) б)

в)

Рисунок 74 – Зубные ряды пациентки после лечения: а – центральная окклюзия пациентки; б – положение зуба 2.5 после лечения; в – ортопантомограмма

а) б)

Рисунок 75 – Окклюдография: а – окклюдограмма после проведенного лечения, верхний зубной ряд; б – окклюдограмма после проведенного лечения, нижний зубной ряд (ОИ 2, 12, 19)

В качестве второго примера приводим выписку из истории болезни пациентки П., 28 лет (амбулаторная карта № 85752294). Пациентка обратилась в клинику «Д.С. Стоматология» г. Калуги 15.10.17 для профилактического осмотра. Жалоб не предъявляла.

Лицо симметрично, с гармоничным соотношением всех третей, губы смыкаются без напряжения.

Полость рта: зубные ряды правильной формы, прикус ортогнатический – смыкание моляров по I классу Энгля с обеих сторон. На ортопантомограмме отмечается ретенция зубов 3.8, 4.8, затруднённое прорезывание зубов 1.8, 2.8 (Рисунок 76).

а)

б)

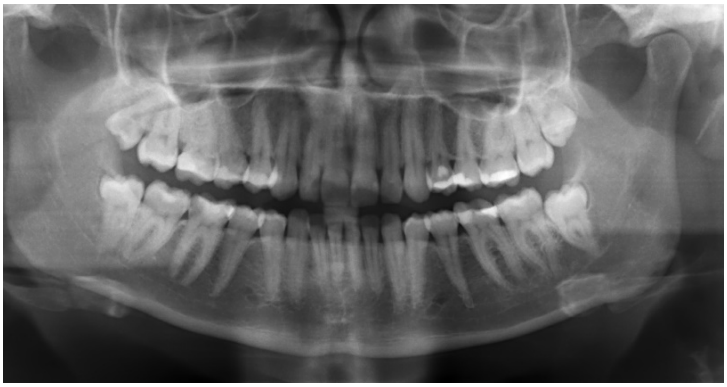

в)

Рисунок 76 – Фото пациентки П., 28 лет: а – до лечения; б – центральная окклюзия пациентки, в – ортопантомограмма до лечения

При первичном осмотре и изучении окклюзионно-артикуляционных взаимоотношений в системе Prosystom было выявлено, что при латеротрузионных движениях есть супраконтакты на балансирующих сторонах (Рисунок 77, а, б). Также пломбы на зубах 3.6, 4.6 не имели адекватного краевого прилегания, полностью не соответствовали моделировке окклюзионной поверхности и не

имели должного количества межокклюзионных контактов (Рисунок 77, в, г), в следствии чего окклюзионный индекс составил 1, 8, 15 (Рисунок 77 д).

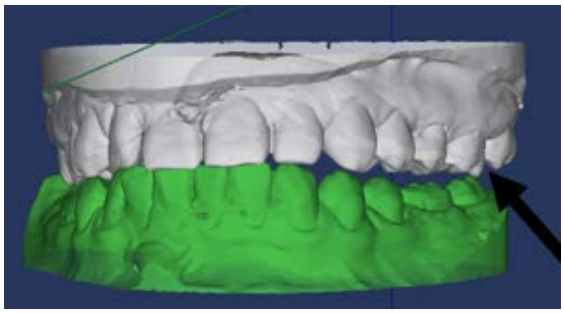

а)

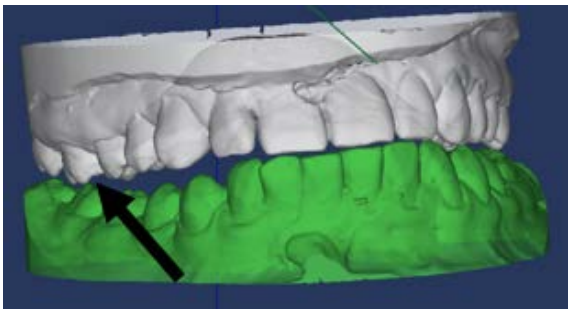

б)

в)

г)

д)

Рисунок 77 – Виртуальные модели и зубные ряды пациентки П.: а – наличие балансирующего супраконтакта при правой боковой окклюзии зуб 3.7; б – наличие балансирующего супраконтакта при левой боковой окклюзии зуб 4.7; в – пломба зуба 3.6 до лечения; г – окклюзионная поверхность пломбы зуба 4.6; д – окклюдограмма пациентки до лечения

При исследовании окклюзионно-артикуляционных взаимоотношений в системе T-Scan III также обнаружены супраконтакты в области вторых моляров при боковых движениях на балансирующей стороне (Рисунок 78).

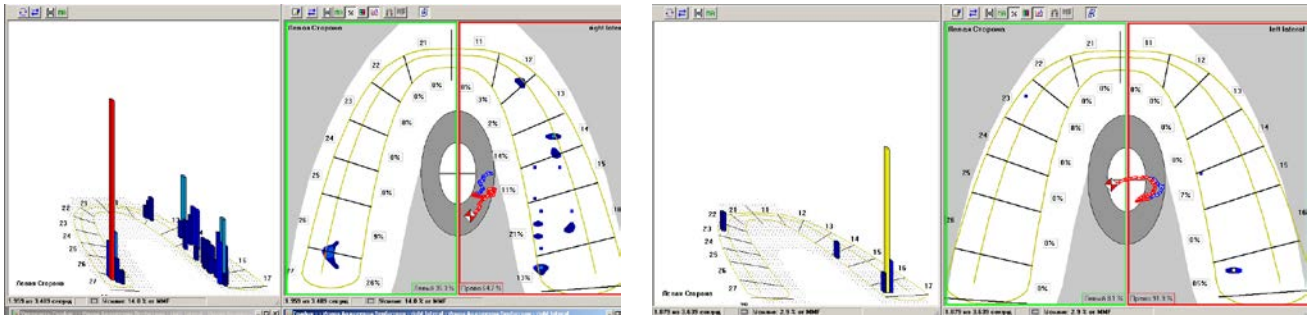

а) б)

Рисунок 78 – Результат диагностики T-Scan: а – правая латеротрузия супраконтакт в области зуба 37; б – наличие интерференции при левой боковой окклюзии в области 47

На основании анализа результатов комплексного обследования был поставлен диагноз: К01.0 – ретенция зубов 3.8, 4.8; К00.6 – затрудненное прорезывание зубов 1.8, 2.8; К07.3 – аномалии положения отдельных зубов; К06.20 – поражения десны и беззубого альвеолярного края, обусловленные травматической окклюзией.

Составлен план лечения:

1. Уроки гигиены, профессиональная гигиена полости рта;

2. Удаление верхних и нижних третьих моляров 1.8, 2.8, 3.8, 4.8;

3. Замена пломб зубов 3.6, 4.6 на керамические вкладки;

4. Избирательное пришлифовывание зубов для нормализации окклюзионных контактов.

Дневник курации:

28.10.17 – Удалены зубы 1.8, 4.8.

09.11.17 – Удалены зубы 2.8, 38.

28.11.17 – Установка керамической вкладки зуба 4.6 (Рисунок 79 а), снятие оттиска под восстановительную вкладку зуба 3.6.

10.12.17 – Фиксация керамической вкладки зуба 3.6 (Рисунок 79 б).

17.12.17 – Проведено избирательное пришлифовывание. В результате проведенного лечения, удалось полностью нормализовать латеральные ведения

нижней челюсти. На графиках, полученных в результате обследования системой T-Scan III (Рисунок 80) отмечается отсутствие супраконтактов на балансирующей стороне при латеротрузионных движениях.

а) б)

Рисунок 79 – Лечение пациентки П.: а – керамическая восстановительная вкладка зуба 4.6; б – фиксация керамической вкладки зуба 3.6

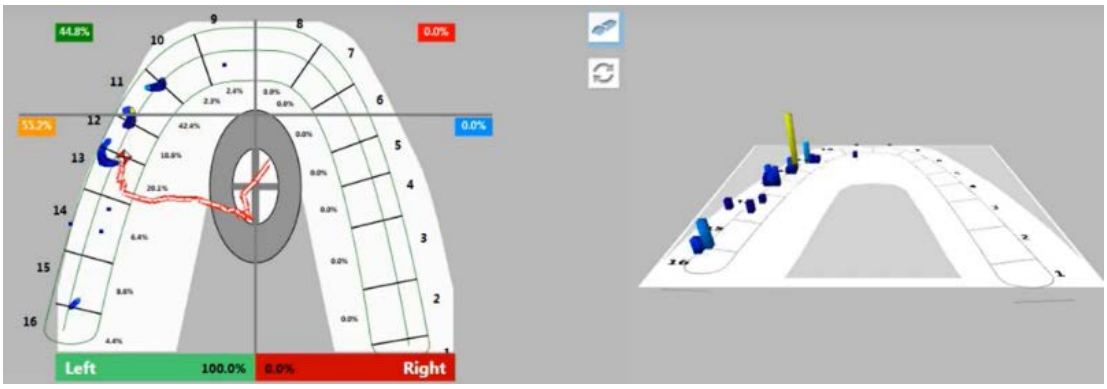

а)

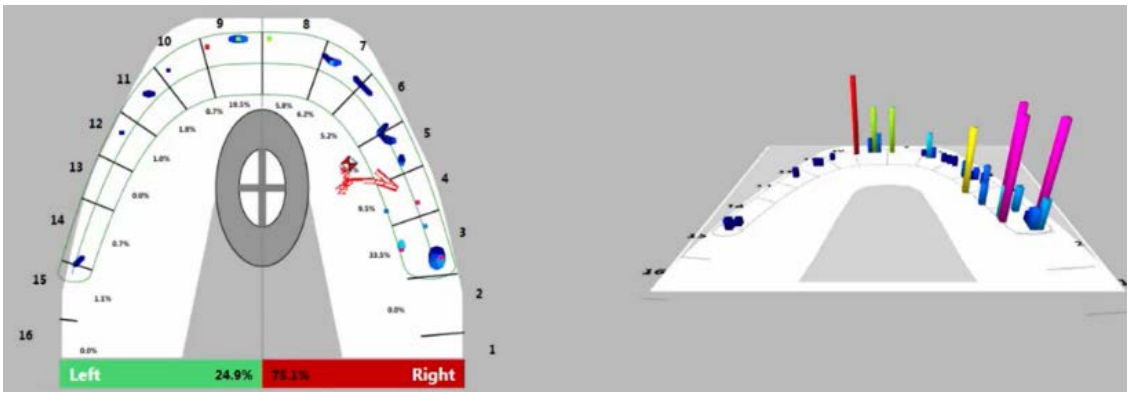

б)

Рисунок 80 – Результат исследования T-Scan: а – левая боковая окклюзия после лечения, отсутствие супраконтакта на балансирующей стороне; б – правая латеротрузия после лечения, отсутствие интерференции

При исследовании КДМ после лечения в системе Prosystom также не обнаружены супраконтакты на балансирующей стороне при боковых ведениях нижней челюсти (Рисунок 81, а, б).

Окклюзионный индекс после лечения составил 2,11,18 (Рисунок 81 в).

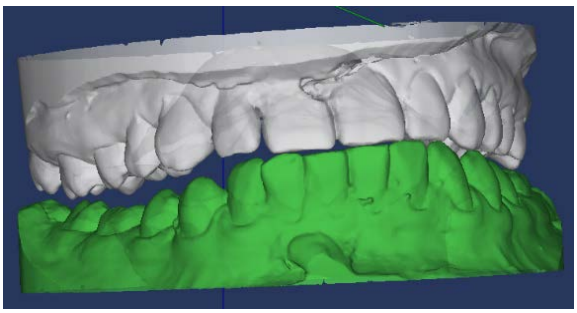

а)

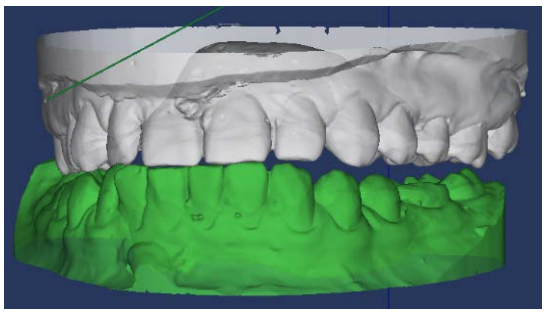

б)

в)

Рисунок 81 – Виртуальные модели и зубные ряды пациентки П., после лечения: а – левая боковая окклюзия, отсутствие супраконтакта в области второго моляра; б – правая латеротрузия, отсутствие интерференции в области зуба 3.7; в – окклюдография пациентки после лечения

3.5. Результаты обследования пациентов четвертой группы сравнения

Эту группу составили лица в возрасте 18-29 лет (32 мужчины и 13 женщин). Эта группа состояла из двух подгрупп. В первой подгруппе, состоявшей из 15 человек отсутствовали следы стоматологических вмешательств, во второй подгруппе, состоявшей из 30 человек имелись следы стоматологических вмешательств, но также отсутствовали признаки первичной окклюзионной травмы и нарушений окклюзионно-артикуляционных взаимоотношений.

У двух пациентов третьи моляры полностью прорезались и находятся в правильном смыкании. У семи человек отсутствуют зачатки одного и более третьих моляров. У 36 обследуемых восьмые зубы находятся на стадии прорезывания, не вызывая при этом дисбаланса окклюзионно-артикуляционных взаимоотношений. Общее количество пломб, обнаруженных у респондентов четвёртой группы сравнения составило 76. Все они соответствовали клиническим требованиям по моделировке окклюзионной поверхности, отсутствовала краевая щель и все пломбы соответствовали требованиям по контактному пункту. При исследовании в системе T-Scan III были выявленные множественные равномерные контакты в положении центральной окклюзии. При исследовании в системе Prosystom не было выявлено межокклюзионных интерференций.

В качестве примера приводим выписку из истории болезни пациентки П., 19 лет (амбулаторная карта № 81870586). Пациентка обратилась в клинику «Д.С. Стоматология» г. Калуги 03.08.17 для профилактического осмотра. Жалоб не предъявляла.

Лицо симметрично, с гармоничным соотношением всех третей, губы смыкаются без напряжения.

Полость рта: следов стоматологических вмешательств не обнаружено, зубные ряды правильной формы, прикус ортогнатический – смыкание моляров по I классу Энгля. На ортопантомограмме отмечается наличие зачатков зубов 3.8, 4.8, прорезающиеся зубы 1.8, 2.8 (Рисунок 83).

При первичном осмотре и изучении окклюзионно-артикуляционных взаимоотношений в системе Prosystom патологических изменений и межокклюзионных интерференций при латеротрузионных и протрузионном движениях выявлено не было (Рисунок 84, а, б). окклюзионный индекс составил 2, 12, 18 (Рисунок 84, в, г).

При исследовании окклюзионно-артикуляционных взаимоотношений в системе T-Scan III также не обнаружены при боковых и переднем движениях (Рисунок 85).

На основании анализа результатов комплексного исследования зубочелюстной системы пациентки П., не было выявлено окклюзионно – артикуляционных нарушений или других симптомов первичной травматической окклюзии в боковых отделах зубных рядов. Пациентка назначена на плановый профилактический осмотр через 6 месяцев.

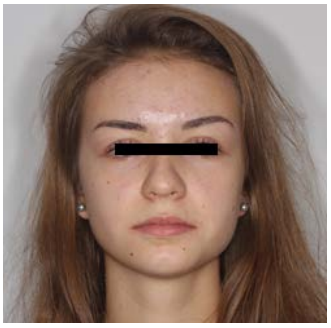

а)

б)

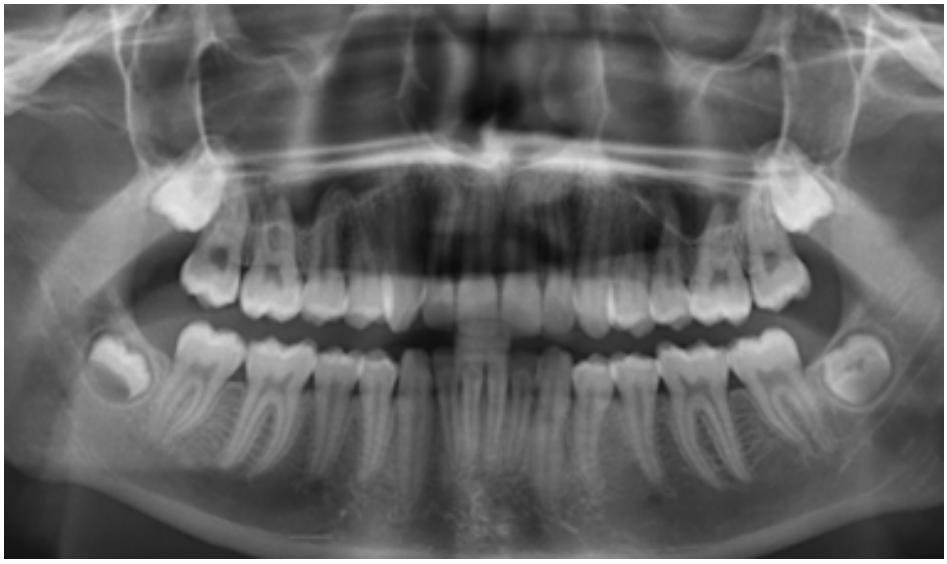

в)

Рисунок 83 – Фото пациентки П.,19 лет: а – на первичном осмотре; б – центральная окклюзия пациентки, в – ортопантомограмма при обращении

При первичном осмотре и изучении окклюзионно-артикуляционных взаимоотношений в системе Prosystom патологических изменений и межокклюзионных интерференций при латеротрузионных и протрузионном движениях выявлено не было (Рисунок 84, а, б). Окклюзионный индекс составил 2, 12, 18 (Рисунок 84, в, г).

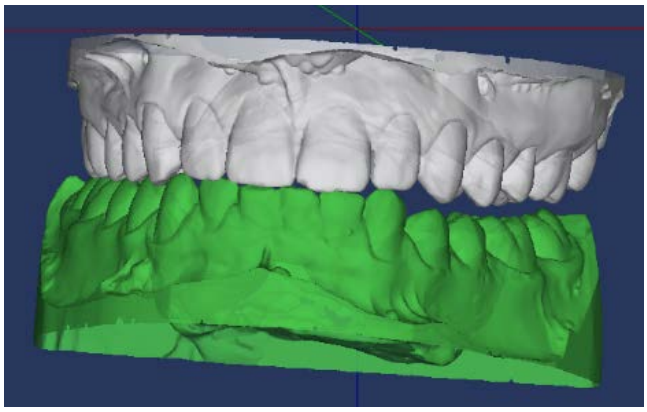

а)

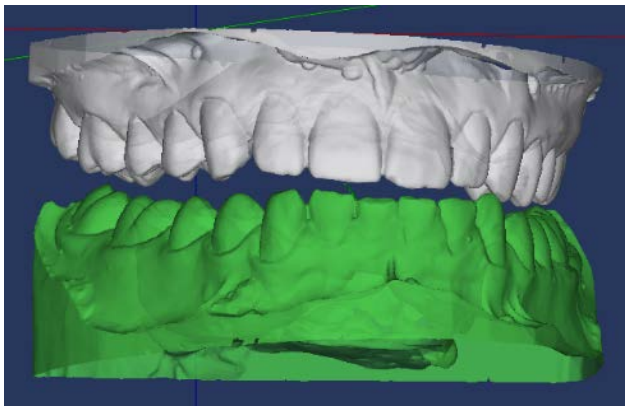

б)

в)

г)

Рисунок 84 – Виртуальные модели и зубные ряды пациентки П.: а – отсутствие балансирующего супраконтакта при правой боковой окклюзии; б – интерференции при левой латеротрузии не обнаружены; в – окклюдограмма верхней челюсти; г – окклюдограмма нижней челюсти

При исследовании окклюзионно-артикуляционных взаимоотношений в системе T-Scan III также не обнаружены при боковых и переднем движениях (Рисунок 85).

На основании анализа результатов комплексного исследования зубочелюстной системы пациентки П., не было выявлено окклюзионно-артикуляционных нарушений или других симптомов первичной травматической окклюзии в боковых отделах зубных рядов. Пациентка назначена на плановый профилактический осмотр через 6 месяцев.

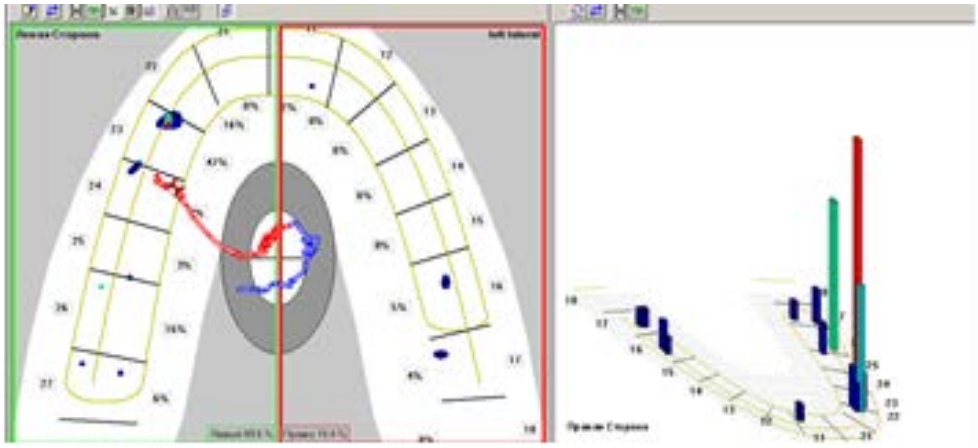

а)

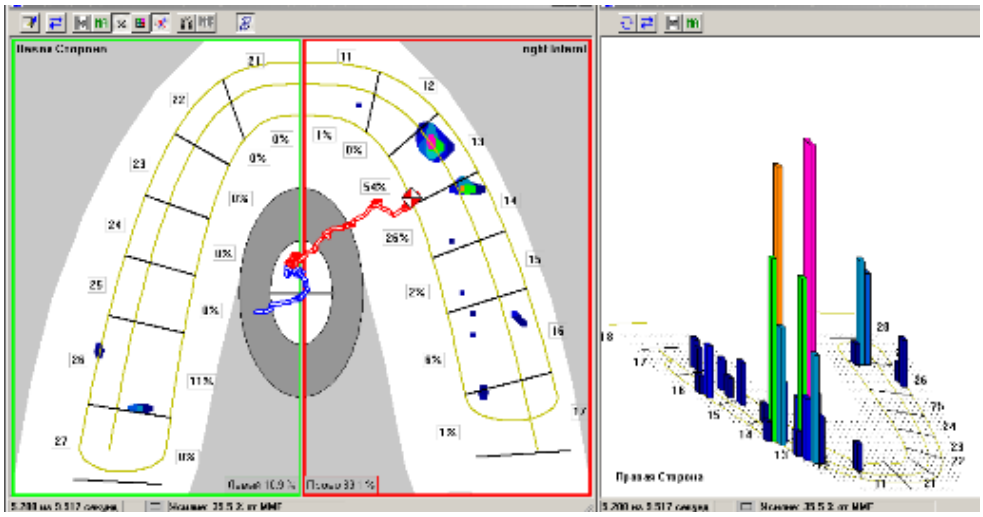

б)

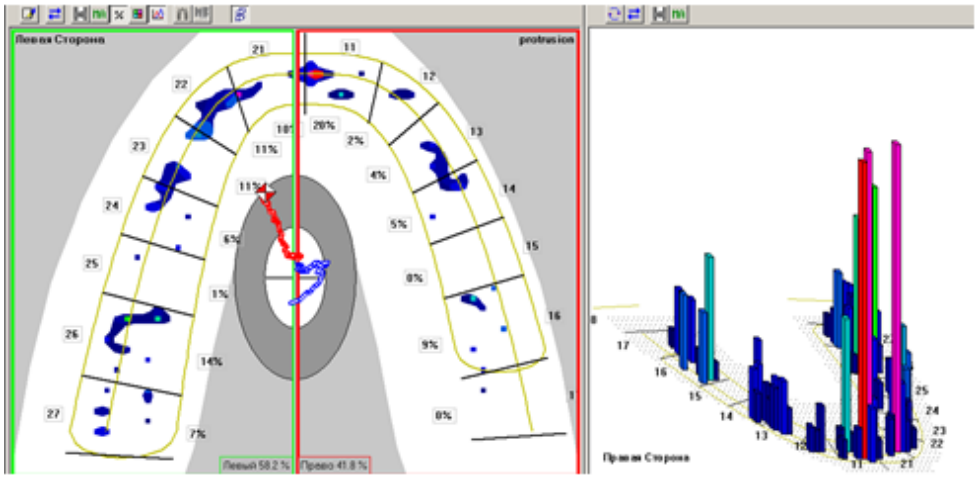

в)

Рисунок 85 – Результат диагностики T-Scan: а – левая латеротрузия, отсутствие супраконтактов; б – отсутствие интерференции при правой боковой окклюзии; в – адекватная передняя направляющая

3.6. Динамика изменения окклюзионного индекса (авторская методика)

Окклюзионно-артикуляционные взаимоотношения у пациентов всех групп были изучены различными методами (окклюдография, КДМ, механический и виртуальный артикулятор, T-Scan, Prosystom), а также всем пациентам при первичном осмотре на этапах лечения и по его завершению применяли индексную оценку окклюзионных контактов боковых зубов (патент № 2684182) с проведением фотопротокола. Динамика изменения окклюзионного индекса у пациентов трех основных и группы сравнения представлена в Таблице 7.

Статистическая обработка результатов исследования в основных (I, II, III) группах и группе сравнения (IV) показала, что большинство полученных данных не подчиняются закону нормального распределения случайных величин Гаусса (критерий Колмагорова-Смирнова, $p < 0,01$) и расчётная общая статистика (Z) в рассматриваемом тесте определила максимальное расстояние отклонения данных распределений от нормального.

Так, например, в 1 группе данных при проведении теста Колмагорова-Смирнова были получены следующие результаты, представленные в Таблице 5.

Таблица 5 – Тест Колмогорова-Смирнова в 1 группе

Группа I			
До лечения	Клыки	Премоляры	Моляры
Расчетная общая статистика Z:	0,367325	0,197088	0,166562
После лечения	Клыки	Премоляры	Моляры
Расчетная общая статистика Z:	0,537551	0,263339	0,176537
$p < 0,01$			

Анализ полученных результатов позволяет сделать вывод о том, что данное распределение не является нормальным, с уверенностью 99%. Подобные значения были получены и во II, III основных группах, а также группе сравнения.

В связи с этим, для определения эффективности проведенного лечения на основании данных окклюзионного индекса использовали непараметрические критерии (для независимых выборок U-критерий Манна-Уитни, для зависимых выборок Т-критерий Вилкоксона).

Кроме того, нами был произведен компонентный анализ выборочных распределений в основных, контрольной группах и рассчитаны выборочные значения не только средней оценки для каждого компонента ($\overline{X}$), стандартной ошибки (m), но и среднего квадратичного отклонения (s), дисперсии *D (X),* медианы *Me(X)*, моды *Mo(X)* и коэффициента вариации (υ_k). Результаты представлены в Таблице 6.

Таблица 6 – Анализ выборочных распределений в группах

Группа I			
До лечения	**Клыки**	**Премоляры**	**Моляры**
Среднее значение, $\overline{X}$	1,56	8,62	12,33
Медиана, *Me(X)*	2,0	8,0	12,0
Мода, *Mo(X)*	2,0	8,0	-
Дисперсия, *D (X)*	0,25	1,65	3,96
Стандартное отклонение, *S (X)*	0,50	1,28	1,99
Коэффициент вариации υ_k, %	32,31%	14,89%	16,12%
После лечения	**Клыки**	**Премоляры**	**Моляры**
Среднее значение, $\overline{X}$	1,93	11,24	17,78
Медиана, *Me(X)*	2,0	11,0	18,0
Мода, *Mo(X)*	2,0	12,0	19,0
Дисперсия, *D (X)*	0,06	0,87	2,13

Продолжение Таблицы 6

Стандартное отклонение, *S (X)*	0,25	0,93	1,46
Коэффициент вариации υ_k , %	13,05%	8,29%	8,21%
Группа II			
До лечения	**Клыки**	**Премоляры**	**Моляры**
Среднее значение, $\overline{X}$	1,53	8,41	13,31
Медиана, *Me(X)*	2,0	8,0	14,0
Мода, *Mo(X)*	1,0	8,0	14,0
Дисперсия, *D (X)*	0,26	2,83	6,29
Стандартное отклонение, *S (X)*	0,51	1,68	2,51
Коэффициент вариации υ_k , %	33,11%	20,01%	18,83%
После лечения	**Клыки**	**Премоляры**	**Моляры**
Среднее значение, $\overline{X}$	1,94	10,94	17,78
Медиана, *Me(X)*	2,0	11,0	18,0
Мода, *Mo(X)*	1,0	11,0	18,0
Дисперсия, *D (X)*	0,06	0,77	2,18
Стандартное отклонение, *S (X)*	0,25	0,88	1,48
Коэффициент вариации υ_k , %	12,69%	8,03%	8,29%
Группа III			
До лечения	**Клыки**	**Премоляры**	**Моляры**
Среднее значение, $\overline{X}$	1,51	8,59	13,24
Медиана, *Me(X)*	2,0	8,0	13,0

Продолжение Таблицы 6

Мода, *Mo(X)*	1,0	8,0	-
Дисперсия, *D (X)*	0,26	2,35	4,09
Стандартное отклонение, *S (X)*	0,51	1,53	2,02
Коэффициент вариации υ_k, %	33,46%	17,85%	15,27%
После лечения	**Клыки**	**Премоляры**	**Моляры**
Среднее значение, $\overline{x}$	1,93	11,29	17,80
Медиана, *Me(X)*	2,0	11,0	18,0
Мода, *Mo(X)*	1,0	11,0	17,0
Дисперсия, *D (X)*	0,07	0,56	1,41
Стандартное отклонение, *S (X)*	0,26	0,75	1,19
Коэффициент вариации υ_k, %	13,68%	6,64%	6,67%
Группа IV (контроль)			
	Клыки	**Премоляры**	**Моляры**
Среднее значение, $\overline{x}$	1,98	10,84	19,27
Медиана, *Me(X)*	2,0	11,0	20,0
Мода, *Mo(X)*	2,0	12,0	20,0
Дисперсия, *D (X)*	0,02	1,04	0,79
Стандартное отклонение, *S (X)*	0,15	1,02	0,89
Коэффициент вариации υ_k, %	7,54%	9,42%	4,62%

Стандартное отклонение показывает величину среднего отклонения отдельных вариант от среднего значения признака в основных и контрольной группах. Чем больше значение стандартного отклонения (основные группы до

лечения), тем варианты сильнее рассеяны около средней величины, то есть тем выше степень варьирования изучаемого признака. Обратное утверждение справедливо для вариант основных групп после лечения и группы сравнения. В этой связи обращают на себя внимание значения коэффициента вариации, которые показывают, какую часть стандартное отклонение (S) составляет от среднего результата $\overline{X}$. В основных группах до лечения указанный коэффициент достаточно велик и находится в диапазоне от 14,89% до 33,46%, что свидетельствует о средней и значительной вариабельности признака. Но, после проведенного лечения в основных группах, а также контрольной группе, коэффициент вариации принимает значения в интервале (4,62-13,68%). Указанные значения коэффициента вариации свидетельствуют о малой и средней вариабельности признаков в выборочных распределениях, значимых результатах исследования.

Нами было установлено, что различия между показателями в первой, второй и третьей группах по каждому из компонентов индекса (клыки, премоляры, моляры) до проведения лечения не значимы (критерий U-Манна-Уитни для независимых выборок, $p > 0,05$). Но, имеется статистически достоверное различие ($p < 0,05$) между показателями окклюзионного индекса до лечения у пациентов основных групп и группы сравнения. В последней, не было необходимости в коррекции окклюзионно-артикуляционных взаимоотношений и окклюзионный индекс составлял 1,98±0,02/ 10,84±0,15 /19,27±0,13 для клыков, премоляров и моляров соответственно. То есть, можно констатировать, что показатели окклюзионного индекса контрольной группы близки к максимальным значениям индекса (2/12/20) и могут рассматриваться как оптимальные значения и критерии успешности проводимого лечения. Результаты представлены в Таблице 7.

После комплекса проведенных лечебных мероприятий во всех основных группах окклюзионный индекс увеличился во всех компонентах (клыки / премоляры / моляры).

Различия между показателями окклюзионного индекса I, II и III групп в каждой из функционирующей групп зубов до и после лечения значимы по всем показателям (бутстреп версия на 1000 выборок дисперсионный анализ повторных

измерений, $p < 0,05$). В тоже время, в соответствии с критерием Краскела-Уоллиса, не отмечается статистически значимого различия ($p > 0,05$) между компонентами окклюзионного индекса у пациентов основных групп после лечения с аналогичными данными в контрольной группе. Имеющиеся различия статистически не достоверны.

Коэффициент ранговой корреляции Спирмена используется для выявления и оценки тесноты связи между двумя рядами сопоставляемых количественных показателей окклюзионного индекса в курируемых группах (до и после лечения) и относится к непараметрическим методам оценки. При этом корреляционная связь считается слабой, если «r» изменяется от 0 до ± 0,3; средней – если «r» изменяется от ± 0,3 до ± 0,7; сильной – если «r» изменяется от ± 0,7 до ± 1.

Таким образом, можно констатировать, что при осуществлении стоматологического лечения во всех основных группах удалось добиться желаемого результата – улучшение окклюзионно-артикуляционных взаимоотношений, о чём свидетельствует статистически достоверное увеличение окклюзионного индекса и сопоставимость данных с показателями контрольной группы. Динамика изменения окклюзионного индекса представлена на Рисунке 86.

Таблица 7 – Динамика изменения окклюзионного индекса в курируемых группах

Группа / Значение	I		II		III		IV
	До лечения	После лечения	До лечения	После лечения	До лечения	После лечения	После лечения
Клыки	1,56±0,08	1,93±0,04	1,53±0,09	1,94±0,04	1,51±0,08	1,93±0,04	1,98±0,02
Премоляры	8,62±0,19	11,24±0,14	8,41±0,29	10,94±0,16	8,58±0,24	11,29±0,12	10,84±0,15
Моляры	12,33±0,29	17,78±0,22	13,31±0,44	17,78±0,26	13,24±0,32	17,80±0,19	19,27±0,13

а)

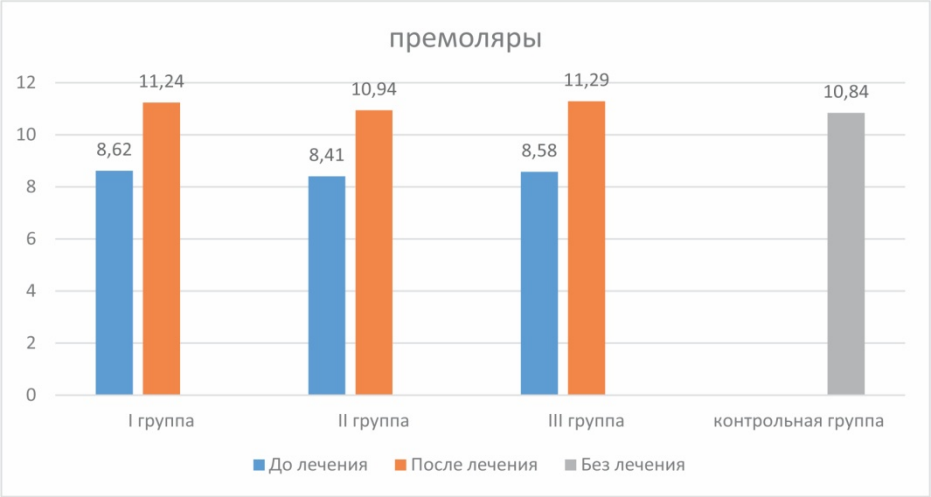

б)

в)

Рисунок 86 – Динамика изменения окклюзионного индекса: а – клыки; б – премоляры; в – моляры

ГЛАВА 4. ОБСУЖДЕНИЕ ПОЛУЧЕННЫХ РЕЗУЛЬТАТОВ ОЦЕНКИ ОККЛЮЗИОННО-АРТИКУЛЯЦИОННЫХ ВЗАИМООТНОШЕНИЙ В ГРУППЕ СРАВНЕНИЯ И ОСНОВНЫХ ГРУППАХ. ПРИНЦИПЫ ДИАГНОСТИКИ, ПРОФИЛАКТИКИ И ЛЕЧЕНИЯ

В стоматологии существует проблема, вызывающая много споров и дискуссий и, тем не менее, объединяющая все направления. Речь идёт об изучении окклюзионно-артикуляционных взаимотношений зубных рядов в норме и при различных нарушениях. Проблему окклюзии подавляющее большинство учёных и клиницистов считают основополагающей в стоматологии и во все времена её существования как науки она была предметом пристального внимания.

Анализ результатов отечественных и зарубежных исследований свидетельствует, что достаточно часто происходит компенсация различных нарушений окклюзии. Люди любого возраста весьма чувствительны к её малейшим изменениям, но поскольку действуют законы саморегуляции и мобилизации, нарушения идут на субклиническом уровне, то есть без жалоб, хотя согласно теории функциональной системы [3] перестройка началась во всех звеньях зубочелюстной системы.

Учитывая высокие адаптационные возможности периодонта, нейромышечной системы, «стоматологическую неосведомлённость» значительной части населения, названная проблема длительное время остаётся без внимания специалистов. Поэтому очень важно уловить момент, когда первоначальные предклинические сдвиги превращаются в клинически видимую патологию. Это позволит предупредить формирование патогенетических механизмов, которые в течение определённого времени, в зависимости от выраженности и агрессивности неблагоприятных факторов, приводят к функциональным и морфологическим нарушениям.

Существуют различные формы нарушенного смыкания не только при дефектах и деформациях зубных рядов, но и у лиц с целостными зубными рядами

и физиологической окклюзией [22]. Это могут быть окклюзионные факторы (повышенная стираемость, уменьшение количества, характера и площади контактов, времени сжатия, девиация и др.), артрогенные (суставные), миогенные, психоэмоциональные, ятрогенные (врачебные).

По результатам комплексного обследования и сравнительном анализе данных о характере смыкания зубов среди 306 лиц 18-29 лет нами было установлено, что множественные равномерные контакты в положении центральной окклюзии на боковых зубах, не требующие коррекции, отмечены лишь у 45 человек. Из них только у 15 респондентов не обнаружено следов стоматологического вмешательства. В то же время, у 30 человек были проведены стоматологические манипуляции, но не выявлено никаких признаков нарушений окклюзии и артикуляции при всевозможных перемещениях нижней челюсти. Иными словами, реставрация была проведена по всем правилам врачебного искусства. По определению Н.В. Брагарёвой (2014), подобная окклюзия считается восстановленной при наличии признаков, присущих ортогнатическому типу смыкания.

У 261 обследованного констатированы различные нарушения по качеству моделировки окклюзионной поверхности, по межзубному контактному пункту, по наличию краевой щели (1331, 360, 1234 пломб соответственно). Из общего числа поставленных на боковые зубы 1845 пломб, затрагивающих окклюзионную поверхность, клиническим требованиям соответствовали только 433 пломбы. Многие из пломб не отвечали необходимым требованиям сразу по нескольким пунктам.

Наиболее частыми видами нарушений рельефа окклюзионной поверхности зубов с пломбами были неправильно смоделированные или вообще отсутствующие краевые гребни, некорректно восстановленные опорные или направляющие бугорки, или полное несоответствие пломбы анатомической форме зуба.

Известно, что для выполнения своей функции поверхность антагонирующих зубов должна иметь множественные фиссурно-бугорковые контакты, форма и площадь которых обусловлены, естественно, возрастными особенностями [123]. Последнее необходимо строго учитывать при восстановлении жевательной

поверхности, но не делать её «плоской», что происходит по наблюдениям Е.В. Боровского (2004), в 45% случаев. Подобные ошибки и дефекты лечения являются, несомненно, ятрогенными. Устранение их часто проводят «на глазок» или путём пришлифовывания с использованием артикуляционной бумаги лишь в области пломбируемого зуба и его антагониста.

А.Г. Кац и соавт. (2005), анализируя причины синдрома первичной травматической окклюзии, также пришли к выводу, что нередко её возникновение связано с неправильными профилактическими и лечебными манипуляциями стоматологического плана. По данным О.П. Максимовой (2014), основные нарушения (в 80% случаев) заключались в отсутствии контактов на реставрированных зубах.

Примерно такие же сведения приводят и другие клиницисты. Так, по данным Н.В. Брагарёвой (2014), окклюзионные компенсации имели место у 89% испытуемых с физиологической окклюзией при целостных зубных рядах. При дифферецировке компенсаций автор установила, что у 57,6% из них окклюзионные взаимоотношения были скомпенсированы, у 12,3% – субкомпенсированы, а у 30% отмечена декомпенсированная форма смыкания.

Ортопедические конструкции по результатам нашего обследования 306 юношей и девушек распределились нижеследующим образом. На боковых зубах общее количество искусственных металлокерамических коронок составило 24, а среднее число их на одного обследованного – 0,078. Соответствовали клиническим требованиям 18 коронок. Не соответствовали по окклюзионному смыканию 2 коронки, по межзубному контактному пункту – 3 коронки. Характерно, что среди всех респондентов нами не выявлено ни одной вкладки.

Следует отметить, что возникающая при декомпенсации окклюзионных взаимоотношений клиническая картина весьма многообразна и зависит от многих факторов. По данным литературы, наиболее частой формой было смещение нижней челюсти в сторону, дистально или в нескольких направлениях.

Неправильное взаимоотношение боковых зубов, вызванное ятрогенными причинами (некорректное пломбирование и протезирование) приводит к

формированию преждевременных контактов, изменяющих первоначальные виды окклюзии, а позже и суставные траектории. Но выявить возникшие нарушения только клиническими методами весьма трудно. Поэтому важно иметь комплекс доступных диагностических тестов, позволяющих распознавать симптомы первичной травматической окклюзии на ранних стадиях заболевания.

Мы применяли комплексные методы диагностики, позволяющие определять на естественных зубах и реставрациях не только супраконтакты, но и последовательность их возникновения, баланс и суммарный вектор окклюзионной нагрузки. Сравнительный анализ диагностических тестов показал, что достаточно репрезентативным при этом, наряду с изучением КДМ в артикуляторах, является предложенный нами способ индексной оценки окклюзионных контактов боковых зубов при проведении реставрации зубов и зубных рядов (терапевт, ортопед, ортодонт) в процессе лечения, до и после (патент № 2684182). Для того, чтобы имелась возможность оценивать окклюзионные контакты не только в одном статичном положении центральной (привычной) окклюзии, мы рекомендуем дополнить числовые значения контактов зубов разных функциональных групп (клыки, премоляры, моляры) фотопротоколом зубных рядов. Фотографирование рекомендуем проводить при смыкании зубных рядов в центральной, передней и боковых (правой и левой) окклюзиях, причём, в двух последних, необходимо получать изображение с рабочей и балансирующей стороны, и фотографии зубных рядов с отпечатками артикуляционной бумаги при открытом рте. Такая методика, по нашему мнению, легко осуществима при рутинном клиническом приёме, позволяет документировать цифровые и функциональные параметры окклюзии и артикуляции.

По результатам нашего исследования сагиттальных и трансверзальных движений нижней челюсти (переднее и боковые ведения) было установлено, что неправильное положение отдельных бугорков или зубов были причинами ниже следующих нарушений. Появление супраконтактов на рабочей стороне у 55,4% обследованных, гипербалансирующих контактов на балансирующей стороне – у 39,3%, а переднее ведение поддерживалось боковыми зубами у 14,8% респондентов.

Весьма значимое влияние на формирование постоянного прикуса оказывают первые моляры, являясь своего рода «центрами», вокруг которого происходит дальнейшее становление зубочелюстной системы. Врачи на детском стоматологическом приёме, устраняющие дефекты твёрдых тканей этих зубов, должны быть очень внимательны. К сожалению, они редко задумываются (в силу недостатка времени или беспокойного поведения детей) о правильной анатомической моделировке окклюзионной поверхности или корректном воссоздании контактных пунктов рядом стоящих зубов. При этом становится очевидным, что в детском возрасте может оказываться значительное ятрогенное воздействие на формирование окклюзии и артикуляции.

Дефекты пломбирования и протезирования нередко являются причинами нарушения артикуляции и приводят к возникновению деформаций окклюзионной поверхности зубных рядов. При этом создаются условия перемещения зубов по отношению к окклюзионной плоскости, а также их наклоны и повороты в различных направлениях. Наиболее частыми видами нарушений рельефа окклюзионной поверхности зубов с пломбами были неправильно смоделированные или отсутствующие краевые гребни (513 пломб 27,8%), некорректно восстановленные опорные бугорки (309 пломб 16,7%), направляющие бугорки (596 пломб 32,3%), а у 490 (26,5%) пломб констатировано полное несоответствие окклюзионной поверхности анатомической форме зуба.

Это согласуется с данными литературы, согласно которым при компенсации окклюзионных взаимоотношений у лиц с физиологической окклюзией, наиболее частые преждевременные контакты возникают именно у премоляров и моляров. Разрушение твёрдых тканей зуба по причине кариеса и его осложнений считается одним из основных факторов, приводящих к нарушению окклюзии. По данным И.М. Макеевой и соавт. (2016) кариес у молодых людей увеличился за последние 10 лет с 92% до 98%, причём на долю множественного поражения приходится 62%.

Более частое поражение боковых зубов, выполняющих основную часть жевательной нагрузки, приводит к изменению физиологического равновесия и других элементов зубочелюстной системы [88, 184]. Это должен учитывать

каждый клиницист, ибо правильная окклюзия в боковых сегментах является краеугольным камнем защиты и стабилизации достигнутого взаимоотношения зубных рядов, а также в лечении дисфункций ВНЧС. Эту точку зрения, высказанную У.Дж. Кларком в 2007 году и несколько перефразированную, мы полностью разделяем.

В связи с высокими эстетическими требованиями пациентов к качеству реставраций предложено большое количество конструкционных материалов. При внедрении их в практику, наряду с позитивными физико-механическими и эстетическими показателями, следует принимать во внимание и проблему окклюзионных нарушений.

Одной из причин можно считать нередкое использованиие для прямой реставрации жевательной поверхности боковых зубов быстро стирающиеся и предназначенные для передних зубов композитные материалы [92, 98, 180]. Не вызывает сомнений, что более приемлемыми с позиции создания адекватной окклюзии, являются вкладки.

При обследовании зубов и зубных рядов, кроме оценки состояния пломб и протезов, мы обращали внимание и на другие симптомы первичной окклюзионной травмы. Нами было выявлено, что у 73,8% обследованных имелись атипичные фасетки стирания, трещины эмали и абфракционные дефекты. Изучая вопросы влияния окклюзионной нагрузки на устойчивость зубов после их эндодонтического лечения, Л.А. Мамедова (2009), Е.И. Бойкова (2015) указывают на нередкие осложнения (микроутечка, незаживающие очаги деструкции в периапикальных тканях, гиперчувствительность и стираемость, переломы и трещины зубов, сколы и отломы коронок, осложнения со стороны ВНЧС).

Авторы так же, как и S. Friedman (2013), акцентируют внимание стоматологов-терапевтов на необходимости тщательной коррекции и мониторинга окклюзии. Почему-то бытует мнение, что проверку и коррекцию окклюзии должны проводить только стоматологи-ортопеды. Хотя самую раннюю диагностику преждевременных контактов, являющихся начальными признаками при изменении функции жевания, должен проводить, по нашему мнению, которое

согласуется с точкой зрения А.Б. Смотровой (2012), врач на терапевтическом приёме, начиная с детского стоматолога.

Для долговременного сохранения окклюзионного и миодинамического равновесия требуется диспансерное наблюдение и контроль окклюзии, что особенно актуально в последние десятилетия в связи с развитием рынка стоматологических технологий. Повышенное стремление стоматологов к достижению высокого эстетического результата часто снижает, к сожалению, внимание к окклюзии. Данный факт отмечают многие клиницисты [19, 93, 143]. Причина может быть связана и с применением реставраций из керамики, микротвёрдость которой выше, чем эмали. Если ранее применявшиеся конструкционные материалы при некорректном применении (создание супраконтакта) истирались, и окклюзия возвращалась в состояние динамического равновесия, то сейчас стирается эмаль, перегружается периодонт, то есть развивается первичная окклюзионная травма или ломается протез.

Обсуждая вопрос о методах профилактики и лечения пациентов с окклюзионно-артикуляционными нарушениями, следует отметить, что наиболее эффективным из них, по данным литературы, является избирательное пришлифовывание. Эффективность его при этом у пациентов с целостными зубными рядами и физиологической окклюзией достигает 54% [22].

Из протетических методов лечения в основных группах мы применяли устранение различных дефектов твёрдых тканей зубов конструкциями, более приемлемыми с позиции создания адекватной окклюзии, чем прямые композитные реставрации, то есть вкладками. Искусственные цельнокерамические корнки e-max были применены у 19 пациентов (141 коронка), а цельнокерамические микропротезы были установлены 54 пациентам (250 вкладок).

Немаловажным фактором, оказывающим влияние на формирование травматической окклюзии, является механизм прорезывания и последующие взаимоотношения зубов мудрости. По данным многих исследователей, у значительного числа людей отмечается недостаток места в зубных рядах для их правильного прорезывания или имеются зачатки только одного из антагонирующих

зубов мудрости. По этим причинам третьи моляры во время своего прорезывания оказывают негативное воздействие на мезиально расположенные зубы или, устанавливаясь в инфра- или супраокклюзию, вестибулярное или нёбное положение, вызывают образование гипербалансирующих контактов, отклоняют переднее ведение.

Для решения вопроса о влиянии третьих моляров на становление окклюзии и её нарушений перед нами была поставлена задача обосновать частоту этого явления и необходимость удаления зубов мудрости. Учитывая, что при необходимости последнего (ретенция, дистопия, глубокое или горизонтальное расположение третьих моляров) может образоваться костный дефект, требуются мероприятия для создания оптимальных условий репаративного процесса.

Раздел нашей работы по этому вопросу включал наблюдение и курацию 32 человек второй группы и 41 третьей группы, которым проводили удаление от одного до четырёх третьих моляров. Нами было установлено, что у 32 пациентов второй (основной) группы (16 женщин и 16 мужчин) имелось по одному третьему моляру у шести человек, по два восьмых зуба у шести человек, у двоих респондентов по два третьих моляра, а у 20 человек было обнаружено четыре восьмых зуба, прорезавшихся или находящихся в стадии прорезывания. Удалённые третьи моляры являлись причинами таких нарушений окклюзии и артикуляции как: отклонение переднего и боковых ведений, смещали мезиально расположенные зубы. Неправильное вертикальное положение (инфра- или супраокклюзия) третьих моляров отмечено у 10 пациентов. У 12 человек была отмечена ретенция и полуретенция. Горизонтальное положение отмечено у 4 пациентов.

Жалобы на дискомфорт при жевании отмечали 8 пациентов, на боли и/или отёк в ретромолярной области у 12 человек, жалобы на состояние ВНЧС, совпадающие по времени с прорезыванием третьих моляров были выявлены у 1 человека. Наличие изменений в зубном ряду (скученность резцов) вовремя или после прорезывания третьих моляров имело место у 17 человек. У 15 обследованных отмечены незначительные отклонения в положении отдельных

зубов в сагиттальном или трансверзальном направлении, а также повороты зубов вокруг оси, такое перемещение зубов было связано с недостатком места для прорезывания третьих моляров. Таким образом, из 104 третьих моляров 92 имели показания к удалению.

В третьей группе, где отмечалось сочетанное влияние на окклюзионно-артикуляционные взаимоотношения двух факторов (ятрогенные причины и прорезывание третьих моляров) в общей сложности были удалены 138 третьих моляров у 41 человека.

Ретенция третьих моляров составляет 73-98% от ретенции других зубов. Она провоцирует скученное положение передних зубов, укорочение зубного ряда, смещение средней линии и нестабильность результатов ортодонтического лечения. Чем выраженнее мезиальный наклон продольной оси зачатка третьего моляра, тем более вероятна его ретенция. Задержка прорезывания зубов, и их ретенция обычно наблюдаются при угле их наклона по отношению к продольной оси впереди расположенного зуба, равном 15º.

Тактика в отношении третьих моляров является одним из самых «неудобных» вопросов в стоматологии. Эти зубы очень разнообразны по морфологии, срокам прорезывания и нередко вообще отсутствуют. Кроме того, очень часто наблюдается их дистопия и ретенция, что нередко клиницисты связывают с различными патологическими процессами. Известно много обоснованных теорий, определяющих различные тактические подходы, регламентирующие лечебную тактику. Среди специалистов существуют как принципиальные, так и локальные разногласия в интерпретации одних и тех же фактов.

Решение о том, удалять третьи моляры или нет, по-прежнему широко обсуждается в стоматологической литературе. При щадящей тактике относительно третьего моляра возможен рецидив нарушения окклюзии из-за трансформации давления в плотной компактной кости ретромолярной области. Существует мнение, что прорезывание и наличие третьего моляра способствует рецидиву прогении.

При наличии показаний к удалению зуба мудрости необходимо иметь в виду, что операция является достаточно травматичной и связано это не только с близким расположением основных магистральных нервов и крупных сосудов, но и с топографией самих зубов. Часто требуется достаточно объёмное иссечение тканей альвеолярного отростка. Пациенты обращают внимание на ярко выраженный болевой синдром в постоперационном периоде, который с трудом поддаётся купированию при помощи нестероидных противовоспалительных препаратов и анальгетиков.

С учётом выше сказанного, поиск средств для купирования болевого синдрома и профилактики осложнений после удаления третьих моляров является, несомненно, актуальной проблемой. Для ускорения репаративных процессов и снижения болевой чувствительности одним из способов является физиотерапевтическое лечение. В частности, фотодинамическая терапия, способствующая ускоренному заживлению послеоперационной раны, снижению болевой симптоматики, существенному улучшению общего состояния пациента.

Актуальность данного исследования связана и с отсутствием информации об одновременном использовании двух различных спектров низкоинтенсивного лазерного излучения у пациентов в области лунок экстрагированных третьих моляров.

Пациентов подбирали таким образом, чтобы можно было провести парное удаление симметрично расположенных восьмых зубов. После экстракции третьих моляров и наложения швов на поверхность лунки с одной из сторон наносился на вторые, третьи и пятые сутки фотоактивный гель-сенсибилизатор «Рада-Дент» и она подвергалась физиотерапевтическому воздействию низкоинтенсивным лазерным излучением. Фотодинамическая терапия проводилась через специальную биспектральную насадку с использованием лазерного аппарата «УЗОР-2К». Симметричная лунка не облучалась.

Нами были получены данные о том, что у одних и тех же пациентов при проведении фотодинамической терапии происходит снижение выраженности болевого синдрома и ускорение процесса заживления. Уже к 7-ым сутки на

стороне облучения объективные данные свидетельствовали о более благоприятном течении репаративных процессов. По данным же литературы осложнения при удалении зубов мудрости, даже в плановом порядке встречаются достаточно часто (34,33%-43,75% в муниципальных, ведомственных и в частных ЛПУ). Это связано со сложностью в операционном доступе, значительным травмировании окружающей костной ткани.

Репрезентативность полученных клинических результатов подтверждена данными проведённого цитологического исследования биоматериала в виде соскоба с раневой поверхности и последующим переносом мазка на предметное стекло. При цитологическом исследовании было выявлено, что на третьи сутки после однократного физиотерапевтического воздействия значительных изменений в клеточном составе мазков не отмечено. Но на 7-ые и особенно 12-ые сутки, отмечается достоверная разница в количестве сегментоядерных лейкоцитов, количество которых после проведения биспектральной фотодинамической терапии, было на 30% меньше, чем на мазках с противоположной стороны. На 44,4% уменьшилось содержание клеток с дистрофическими изменениями и отмечено снижение на 11,1% клеток плоского эпителия поверхностных слоев.

Резюме

Профилактика патологических состояний жевательно-речевого аппарата, связанных с нарушениями окклюзии и артикуляции, имеет весьма важное значение в стоматологической практике. Наше диссертационное исследование специально озаглавлено с акцентом на боковые зубы «Профилактика и лечение пациентов с первичной окклюзионной травмой в боковых отделах зубных рядов». Каждый клиницист должен чётко представлять, что правильная окклюзия в боковых сегментах является краеугольным камнем защиты и стабилизации достигнутого взаимоотношения зубных рядов, а также профилактики и лечения дисфункций ВНЧС.

Наиболее сложными для лечения являются именно пациенты с дисфункциональными состояниями ВНЧС. Во многих научных публикациях последних лет исследователи указывают на то, что возрастной контингент обращающихся за стоматологической помощью, связанной с суставной патологией, становится более молодым.

Стоматологическое лечение, связанное с замещением дефектов твёрдых тканей зубов, зубных рядов, устранением их аномалий или деформаций может оказать негативное воздействие на зубочелюстную систему в целом или её отдельные компоненты. Однако, за счёт значительных адаптационных способностей жевательно-речевого аппарата и целостного организма дисфункция возникает не сразу, а через довольно длительный временной интервал.

В своей профессиональной деятельности стоматологи всех специальностей оказывают непосредственное влияние преимущественно на зубные ряды. Однако, стоматологическое лечение, проводимое без учёта биомеханики зубочелюстной системы, может привести к патологии височно-нижнечелюстных суставов. Таким образом, становится очевидным опосредованное влияние окклюзии и на другие компоненты зубочелюстной системы.

Нам представляется возможным на основании наших исследований предложить алгоритм (Рисунок 87) диагностических и лечебных мероприятий при лечении пациентов с симптомами или риском возникновения первичной окклюзионной травмы. Данная последовательность действий, в рамках курации таких пациентов, позволит улучшить результаты лечения и снизить число врачебных ошибок.

С нашей точки зрения, такой подход должен применяться не только при лечении пациентов с целостными зубными рядами, но и при наличии дефектов зубных рядов, деформаций окклюзионной поверхности, аномалий и других стоматологических заболеваний, которые предполагают коррекцию окклюзионно-артикуляционных взаимоотношений.

Рисунок 87 – Алгоритм диагностических и лечебных мероприятий при курации пациентов с первичной окклюзионной травмой

Предложенный алгоритм (Рисунок 87) даёт возможность проводить достаточно разнообразные диагностические и лечебные мероприятия в зависимости от уровня оснащения стоматологического приёма. Но даже при невозможности использования таких дорогостоящих устройств, как T-Scan, Prosystom, виртуальный артикулятор, конусно-лучевой компьютерный томограф, у врача есть возможность получить и, что очень важно, зафиксировать полученную на этапе начального осмотра информацию, используя методику окклюдографии с вычислением окклюзионного индекса и проведением фотографирования зубных рядов при артикуляции.

Осуществление такого контроля окклюзионных взаимоотношений (окклюзионный индекс и фотопротокол), по нашему мнению, должно проводиться всем пациентам до, в процессе и после лечения.

Особенную значимость такой подход имеет при первичном осмотре молодых пациентов, с целостными зубными рядами, когда возможно проведение минимального объёма стоматологических вмешательств, направленных в первую очередь на профилактику сложных стоматологических заболеваний.

Не важно к врачу какой стоматологической специальности первым обратился пациент (терапевт, хирург, ортодонт, ортопед), ведь изменение в окклюзионном звене может быть связано не только с протезированием зубов, но также с постановкой пломбы, удалением зубов.

Понимание вопросов окклюзионно-артикуляционных взаимоотношений – это залог успеха при лечении основных стоматологических заболеваний, начиная от кариеса одного зуба и заканчивая полной потерей зубов. Однако осуществлять такой подход надо с рутинного стоматологического приёма в любом стоматологическом учреждении.

Нами не случайно был выбран для исследования контингент лиц в возрасте 18-29 лет, который с точки зрения стоматологического здоровья можно назвать благополучным, а именно целостные зубные ряды и физиологические формы прикуса. Но даже среди них только у 45 человек имелись гармоничные окклюзионные контакты. Это позволяет предположить,

что при других формах прикуса, наличии дефектов зубных рядов, осложнённых деформациями, а также в более старших возрастных группах окклюзионно-артикуляционные нарушения будут значительно чаще и с более сложными условиями для компенсации.

Результаты диссертационного исследования наглядно показывают значимость своевременной оценки окклюзионно-артикуляционных взаимоотношений, их правильного формирования на этапах онтогенеза жевательно-речевого аппарата и влияние на них ятрогенных факторов. Окклюзию следует, повидимому, оценивать с учётом миофункционального и психоэмоционального факторов, жевательных, дыхательных, речевых, глотательных, краниальных, постуральных и других нарушений.

Устранение уже имеющихся окклюзионных интерференций при стоматологическом лечении врачами любого профиля и недопустимость их возникновения при проведении реставрационных мероприятий должны быть приоритетом профессиональной деятельности.

ВЫВОДЫ

1. Выявленная в результате комплексного обследования 306 лиц 18-29 лет с целостными зубными рядами и физиологическими формами прикуса высокая (85,3%) частота факторов риска и симптомов первичной окклюзионной травмы была связана преимущественно с одновременным воздействием ряда причин (в 52,9% случаев), а именно: ятрогенных (76,5%) и влиянием 3-х моляров (62,8%). Высокая адаптационная способность пародонта и нейромышечной системы позволяет до определенных пределов компенсировать окклюзионно-артикуляционные нарушения, однако, такой высокий процент лиц нуждающихся в разнообразных методах окклюзионной коррекции в достаточно благоприятной с точки зрения стоматологического здоровья выборке показывает значимость раннего выявления и своевременного устранения этиологических факторов первичной травматической окклюзии.

2. Наиболее частыми видами ятрогенных причин, связанных с реставрационными методами замещения дефектов твёрдых тканей боковых зубов, являются некорректная моделировка анатомической формы окклюзионной поверхности без учёта взаимоотношений с антагонирующими зубами и формирование контактного пункта и краевых гребней. При оценке артикуляционных взаимоотношений зубных рядов было установлено, что названные ошибки являлись причинами супраконтактов на рабочей стороне у 165 обследованных – 53,9%, гипербалансирующие контакты – у 117 респондентов – 38,2%, а переднее ведение поддерживалось боковыми зубами у 44 человек – 14,4%.

3. Одним из важных факторов, влияющих на развитие травматической окклюзии являются нарушения прорезывания третьих моляров, отсутствие антагониста у одного из них, ретенция или неправильное положение (вестибулярное, оральное, горизонтальное) инфра- или супраокклюзия, которые были обнаружены нами у 45 пациентов 2-ой и 162 – человек 3-ей группы. Шансы развития окклюзионно артикуляционных нарушений при неправильном

вертикальном положении 3-х моляров оказались более, чем в 10 раз выше, чем при их нормальном положении (ОШ = 10,45 при 95%ДИ от 1,65 до 433,40). При этом, в третьей группе кроме негативного влияния третьих моляров на окклюзионно-артикуляционные взаимоотношения присутствовали и ятрогенные причины нарушения окклюзии. От своевременного выявления и понимания значимости указанных этиопатогентических факторов первичной окклюзионной травмы зависит последовательность лечебных мероприятий.

4. Вопрос об удалении третьих моляров должен решаться на основании всестороннего изучения стоматологического статуса пациента с обязательным анализом данных ортопантомограммы, оценки артикуляционных траекторий перемещения нижней челюсти с проведением окклюдографии, изучения контрольно диагностических моделей. При необходимости, удаление восьмых зубов возможно проводить с использованием в послеоперационном периоде предложенного способа лечения воспалительных заболеваний слизистой оболочки челюстно-лицевой области, что снижает болевую реакцию, уменьшает выраженность отёка, улучшает общее состояние пациента.

5. Сравнительный анализ различных методов диагностики, позволяющих определять характер окклюзилонно-артикуляционных взаимоотношений, показал достаточную репрезентативность предложенного способа индексной оценки окклюзионных контактов (патент № 2684182). При курации пациентов во всех трёх группах было установлено достоверное увеличение индекса окклюзии по сравнению с данными, полученными при первичном обследовании. Использование записи индекса в виде трёх чисел, через запятую, позволяет понять в каком сегменте зубного ряда имеются преждевременные контакты и объективно судить об их нормализации в процессе лечения.

6. На основании проведённого исследования предложен алгоритм диагностических и лечебных мероприятий, учитывающий наиболее вероятный этиологический фактор в развитии первичной окклюзионной травмы и позволяющий контролировать и оценивать результаты проводимого лечения при различном уровне оснащенности стоматологического приёма.

ПРАКТИЧЕСКИЕ РЕКОМЕНДАЦИИ

1. Для количественной оценки окклюзионно-артикуляционных нарушений рекомендуется использование предложенного автором способа индексной оценки смыкания боковых зубов, включающего их маркировку артикуляционной бумагой, фотографирование с окклюзионной поверхности зубного ряда нижней челюсти, обработку цифрового изображения с подсчётом контактирующих точек и записью в виде трёх цифр через запятую: первое из которых обозначает число контактов с участием клыков; второе – премоляров; третье – моляров. При идеальной центральной (привычной) окклюзии значение индекса составляет 2, 12, 20. Меньшее значение свидетельствует о недостаточном количестве контактов в том или ином сегменте зубных рядов.

2. Методику индексной оценки центральной (привычной) окклюзии возможно использовать, как объективный критерий результатов терапевтического, ортопедического, ортодонтического лечения пациентов для оценки количества и расположения окклюзионных контактов в боковых отделах зубных рядов. В качестве дополнительного метода изучения артикуляции нижней челюсти индексную оценку возможно дополнить фотопротоколом положений нижней челюсти при различных окклюзиях или использованием системы Просистом и виртуального артикулятора.

3. В зависимости от уровня оснащения стоматологической клиники для диагностики, составления плана лечения и контроля его результатов возможно использование различных методов: T-Scan, Prosystom, индексной оценкой окклюзионных контактов с фотографированием различных положений и перемещений нижней челюсти. Необходимым условием всех этих методов должна быть возможность количественно оценить окклюзионные контакты в статическом положении и визуально сравнить траектории перемещения нижней

челюсти во время переднее-задних, вертикальных и боковых движений до, в процессе и после лечения.

4. Для определения тактики в отношении третьих моляров необходимо проведение ортопантомограммы с расчётом места для их возможного прорезывания и изучение контрольно-диагностических моделей желательно в виртуальном артикуляторе. При наличии третьих моляров, являющихся потенциальной причиной перемещения мезиально расположенных зубов или уже вызвавших изменения положения последних их стоит удалять. Такой же тактики стоит придерживаться, если восьмые зубы, чаще нижние, не имея антогонирующей пары, выдвигаются своими дистальными буграми или всей окклюзионной поверхностью в положение супраокклюзии и являются причиной возникновения гипербалансирующих контактов или нарушают переднее ведение.

5. Для снижения болевой симптоматики, ускорения репаративных процессов в области удаленных восьмых зубов рекомендуем использовать предложенную методику физиотерапевтического воздействия биспектрального лазерного излучения.

6. Следование предложенному алгоритму диагностических и лечебных мероприятий при лечении пациентов любого стоматологического профиля, имеющих дефекты твёрдых тканей зубов поможет минимизировать ошибки и снизить риск возникновения первичной травматической окклюзии, а также документировать результаты лечения.

СПИСОК ИСПОЛЬЗОВАННЫХ СОКРАЩЕНИЙ

ВНЧС – височно-нижнечелюстной сустав

КДМ – контрольно-диагностические модели

ОИ – окклюзионный индекс

КЛКТ – конусно-лучевая компьютерная томография

ОПТГ – ортопантомограмма

ОШ – отношение шансов

ДИ – доверительный интервал

СПИСОК ЛИТЕРАТУРЫ

1. Аболмасов, Н.Н. Функциональная травматическая перегрузка пародонта / Н.Н. Аболмасов, Н.Г. Аболмасов [и др.] // Ортопедическая стоматология. – М.: МЕДпресс-информ, 2003 – 496 с.

2. Аболмасов, Н.Н. Избирательное пришлифовывание зубов / Н.Н. Аболмасов, П.Н. Гелетин. – М. : МЕДпресс-информ, 2010. – 160 с.

3. Анохин, П.К. Теория функциональных систем / П.К. Анохин // Успехи физиол. наук. – 1970. – № 1 (1). – С. 19–54.

4. Анохин, П.К. Философские аспекты теории функциональной системы / П.К. Анохин. – М. : Наука, 1978. – 399 с.

5. Антоник, М.М. Компьютерная диагностика и окклюзионная терапия у больных с мышечно-суставной дисфункцией / М.М. Антоник // Современная ортопедическая стоматология. – 2011. – № 16. – С. 8–14.

6. Антоник, М.М. Компьютерная диагностика и окклюзионная терапия у больных с мышечно-суставной дисфункцией / М.М. Антоник // Стоматолог-практик. – 2012. – № 1. – С. 26–31.

7. Антоник, М.М. Компьютерные технологии комплексной диагностики и лечения больных с патологией окклюзии зубных рядов, осложнённой мышечно-суставной дисфункцией : автореф. дис. … д-ра мед. наук : 14.01.14 / Антоник Михаил Михайлович. – М., 2012. – 44 с.

8. Антоник, М.М. Применение электронной аксиографии для диагностики мышечно-суставной дисфункции у пациентов с патологией окклюзии / М.М. Антоник, Ю.А. Калинин // Стоматология. – 2011. – № 2. – С. 23–27.

9. Арсенина, О.И. Анализ функциональных изменений у пациентов с дисфункцией височно-нижнечелюстного сустава при использовании эластомерной каппы (корректора) / О.И. Арсенина, Н.В. Попова, А.В. Попова [и др.] // Клиническая стоматология. – 2014. – № 2. – С. 46–51.

10. Арсенина, О.И. Третьи постоянные моляры, интеграция в зубоальвеолярные дуги. Влияние на зубоальвеолярные дуги, обосновние удаления / О.И. Арсенина, К.М. Шишкин, М.К. Шишкин [и др.] // Ортодонтия. – 2015. – № 1 (69). – С. 42–47.

11. Арсенина, О.И. Третьи постоянные моляры, интеграция в зубоальвеолярные дуги. Ретенция и изменение их позиции в процессе формирования / О.И. Арсенина, К.М. Шишкин, М.К. Шишкин [и др.] // Ортодонтия. – 2015. – № 1 (69). – С. 35–40.

12. Арутюнов, С. Д. Анатомия зубов, зубных рядов. Биомеханика зубочелюстной системы. Пропедевтика стоматологических заболеваний / С.Д. Арутюнов. – М. : Практическая медицина, 2017. – 287 с.

13. Баграмов, Э.Г. Ортопедическое лечение заболеваний пародонта при аномалии прикуса у взрослых : автореф. дис. … канд. мед. наук : 14.00.21 / Баграмов Эрнст Григорьевич. – М., 1987. – 24 с.

14. Баданин, В.В. Нарушение окклюзии – основной этиологический фактор в возникновении дисфункции височно-нижнечелюстного сустава / В.В. Баданин // Стоматология. – 2000. – № 1. – С. 51–54.

15. Баданин, В.В. Окклюзионные шины – эффективный метод лечения функциональных нарушений ВНЧС / В.В. Баданин // Институт стоматологии. – 2003. – № 3. – С. 26–30.

16. Бимбас, Е.С. Оценка нарушений окклюзии зубов у взрослых пациентов / Е.С. Бимбас, Е.А. Бимбас // Ортодонтия. – 2003. – № 2. – С. 2–9.

17. Бойкова, Е.И. Диагностика и принципиальное комплексное лечение пациентов с бруксизмом : дис. … канд. мед. наук : 14.01.14 / Бойкова Екатерина Игоревна. – Смоленск, 2015. – 149 с.

18. Болонкин, О.Н. Совершенствование методов лечения больных с ретенцией нижних третьих моляров : дис. … канд. мед. наук : 14.01.14 / Болонкин Олег Николаевич. – Самара, 2013. – 142 с.

19. Борисова, И.В. Проблема планирования восстановительной терапии и реконструкции окклюзии (обзор литературы) / И.В. Борисова, А.В. Штефан //

Клиническая стоматология. – 2014. – № 1. – С. 22–26.

20. Боровский, Е.В. Терапевтическая стоматология / Е.В. Боровский. – М. : МИА, 2003. – 797 с.

21. Боровский, Е.В. Терминология и классификация кариеса зубов и его осложнений / Е.В. Боровский // Клиническая стоматология. – 2004. – № 1. – С. 6–8.

22. Брагарёва, Н.В. Эффективность обследования и лечения пациентов с различными факторами компенсации окклюзионных взаимоотношений при физиологической окклюзии : дис. … канд. мед. наук : 14.01.14 / Брагарёва Наталья Викторовна. – Ставрополь, 2014. – 132 с.

23. Брагин, Е.А. Современные методы диагностики, прогнозирования и лечения нарушений смыкания зубных рядов / Е.А. Брагин, Е.А. Вакушина. – Ставрополь : СГМА, 2006. – 162 с.

24. Браем, М. Пришеечные поражения, вызванные давлением на зуб / М. Браем // Fenestra. – 1995. – Vol. 4. – С. 27–28.

25. Булычёва, Е.А. Графическая регистрация движений нижней челюсти у больных с дисфункцией височно-нижнечелюстного сустава / Е.А. Булычёва, В.Н. Трезубов // Маэстро стоматологии. – 2007. – № 3. – С. 70–77.

26. Булычёва, Е.А. Обоснование психосоматической природы расстройств височно-нижнечелюстных суставов, осложнённых парафункциями жевательных мышц и их лечение / Е.А. Булычёва // Стоматология. – 2006. – № 6. – С. 58–61.

27. Василевский, С.А. Профилактика патологических окклюзионных взаимоотношений зубных рядов у пациентов, находящихся на ортодонтическом лечении : автореф. дис. … канд. мед. наук : 14.01.14 / Василевский Сергей Александрович. – Смоленск, 2011. – 18 с.

28. Виллерсхаузен, Б. Размышления о восстановлении зубов после эндодонтического лечения / Б. Виллерсхаузен // Клиническая стоматология. – 2003. – № 1. – С. 30–36.

29. Виргунова, Т.В. Бруксизм у лиц молодого возраста: особенности клиники, диагностики и лечения : автореф. дис. … канд. мед. наук : 14.01.14 / Виргу-

нова Татьяна Владимировна. – Тверь, 2013. – 27 с.

30. Волков, Д.П. Реставрация жевательного зуба с использованием композитного материала CAPO Natural / Д.П. Волков // Новое в стоматологии. – 2016. – № 1. – С. 68–69.

31. Гаврилов, Е.И. Ортопедическая стоматология / Е.И. Гаврилов, А.С. Щербаков. – 3-е изд., перераб. и доп. – М. : Медицина, 1984. – 576 с.

32. Гончаренко, А.Д. К вопросу о взаимосвязи окклюзии с различными функциями организма / А.Д. Гончаренко // Материалы XII и XIII Всеросийских науч.-практ. конф. и Труды IX съезда стоматологической ассоциации России. – М., 2004. – С. 239–240.

33. Григорьян, А.С. Болезни пародонта: патогенез, диагностика, лечение / А.С. Григорьян, А.И. Грудянов, Н.А. Рабухина [и др.]. – М. : МИА, 2004. – 320 с.

34. Гринёв, А.В. Клинико-лабораторное обоснование выбора композитного материала для пломбирования жевательной группы зубов : автореф. канд. … мед. наук : 14.00.21 / Гринёв Андрей Валентинович. – М., 2003. – 21 с.

35. Гросс, М.Д. Нормализация окклюзии / М.Д. Гросс, Дж.Д. Мэтьюс. – М. : Медицина, 1986. – 288 с.

36. Грудянов, А.И. Антимикробная и противовоспалительная терапия в пародонтологии / А.И. Грудянов, В.В. Овчинникова, Н.А. Дмитриева. – М. : МИА, 2004. – 128 с.

37. Губаревская, В.Л. Роль окклюзионной травмы в профилактике заболеваний пародонта / В.Л. Губаревская // Учёные записи СПб. гос. мед. ун-та им. Павлова. – 2000. – № 2 (7). – С. 139–140.

38. Дмитриенко, Д.С. Особенности расположения третьих моляров на нижней челюсти при физиологической окклюзии постоянных зубов / Д.С. Дмитриенко, С.Б. Фищев, А.В. Севастьянов [и др.] // Институт стоматологии. – 2011. – № 4. – С. 50.

39. Долгалёв, А.А. Комплексная диагностика окклюзионных нарушений зубных рядов у пациентов с патологией височно-нижнечелюстного сустава / А.А. Долгалёв // Вестник новых мед. технологий. – 2008. – № 2 (15). – С. 226–228.

40. Долгалёв, А.А. Комплексное обследование и лечение пациента с выраженными окклюзионными нарушениями / А.А. Долгалёв, Е.А. Брагин // Современная ортопедическая стоматология. – 2007. – № 7. – С. 17–20.

41. Долгалёв, А.А. Методика определения площади окклюзионных контактов с использованием программного обеспечения Adobe Photoshop и Universal Desktop Ruler / А.А. Долгалёв // Стоматология. – 2007. – № 2. – С. 68–72.

42. Ерёмин, И.В. Сравнительная клинико-функциональная оценка методов прямой реставрации : автореф. дис. … канд. мед. наук : 14.00.21 / Ерёмин Илья Викторович. – Пермь, 2008. – 21 с.

43. Ешидоржиев, В.Д. Компьютеризированное клиническое формирование окклюзионного равновесия при ортопедическом лечении больных с концевыми дефектами зубного ряда нижней челюсти: дис. … канд. мед. наук. : 14.01.14 / Ешидоржиев Владимир Дашиевич. – М., 2013. – 192 с.

44. Жулёв, Е.Н. Влияние методики ориентации окклюзионной плоскости на характер окклюзий зубных рядов / Е.Н. Жулёв, Е.А. Богатова, П.Э. Ершов [и др.] // Стоматология. – 2013. – № 6. – С. 48–50.

45. Жулёв, Е.Н. Клиника, диагностика и ортопедическое лечение заболеваний пародонта / Е.Н. Жулёв. – Нижний Новгород, 2003. – 280 с.

46. Жулёв, Е.Н. Ортопедическая стоматология / Е.Н. Жулёв. – М. : МИА, 2012. – 823 с.

47. Жулёв, Е.Н. Первичная функциональная перегрузка пародонта при частичной потере зубов (клиника, диагностика и лечение) : автореф. дис. … канд. мед. наук. : 14.00.21 / Жулёв Евгений Николаевич. – Калинин, 1971. – 20 с.

48. Золотарёва, Ю.Б. Влияние окклюзионных нарушений на течение воспалительного процесса в тканях пародонта / Ю.Б. Золотарёва, И.Е. Гусева // Стоматология. – 2001. – № 4. – С. 21–23.

49. Иванова, А.Ф. Системный подход к диагностике, комплексному лечению и профилактике заболеваний пародонта / А.Ф. Иванова // Стоматология. – 1987. – № 3. – С. 81–84.

50. Изосимова, М.А. Влияние ретенированных третьих моляров нижней

челюсти на формирование аномалий зубных рядов и окклюзии : автореф. дис. … канд. мед. наук : 14.01.14 / Изосимова Марина Андреевна. – Пермь, 2012. – 21 с.

51. Изосимова, М.А. Проблема ретенции третьих моляровна нижней челюсти: сравнительная характеристика обеспеченности периферическим кровотоком ретенированных и прорезывшихся зубов (по данным ультразвуковой допплерографии) / М.А. Изосимова, М.А. Данилова // Пермский медицинский журнал. – 2011. – № 5 (28). – С. 75–78.

52. Ильина-Маркосян, Л.В. Руководство по ортопедической стоматологии / Л.В. Ильина-Маркосян ; под общ. ред. А.И. Евдокимова. – М. : Медицина, 1974. – 568 с.

53. Ильичёв, Н.В. Концепции окклюзии – Dr Stom PRO [Электронный ресурс] / Н.В. Ильичёв. – Электронные данные. – [Барнаул], 2018. – Режим доступа: http://drstompro.g-k2.ru/ gnatologiya/koncepcii-okklyuzii/

54. Ишмурзин, П.В. Оценка результатов лечения пациентов с зубочелюстными аномалиями, осложнёнными дисфункцией височно-нижнечелюстного сустава по данным рентгенологического метода обследования / П.В. Ишмурзин, М.А. Данилов, Ю.С. Халова // Пермский медицинский журнал. – 2012. – № 1 (29). – С. 82–85.

55. Каламкаров, Х.А. Избранные лекции по ортопедической стоматологии: руков. для врачей / Х.А. Калмаков. – М. : МИА, 2003. – 59 с.

56. Каливраджиян, Э.С. Опыт лечения больных с дисфункцией височно-нижнечелюстных суставов при интактных зубных рядах / Э.С. Каливраджиян, Н.Г. Картавцева, А.Г. Корнев // Материалы X и XI науч.-практ. конф. и Труды VIII съезда СтАР. – М., 2003. – С. 428–429.

57. Карлсон, Д.Е. Физиологическая окклюзия / Д.Е. Карлсон. – М., 2009. – 218 с.

58. Катц, А.Я. Ортопедическая стоматология / А.Я. Катц. – Ленинград : Медицина, 1940. – 380 с.

59. Кац, А.Г.Травматическая зубочелюстная окклюзия и её последствия / А.Г. Кац, И.В. Скородумова, М.И. Шевченко [и др.] // Росийский стоматологи-

ческий журнал. – 2005. – № 1. – С. 49–53.

60. Кибкало, А.П. Индивидуально – типологические особенности жевания и их учёт при реабилитации жевательного аппарата : автореф. дис. … д-ра мед. наук : 14.00.21 / Кибкало Анатолий Павлович. – СПб., 1997. – 37 с.

61. Кисельникова, Л.П. Стандартные стальные коронки – универсальная система реставрации дефектов зубов у детей / Л.П. Кисельникова, А.Г. Седойкин, Л.Н. Дроботько // Клиническая стоматология. – 2014. – № 4. – С. 6–10.

62. Клинеберг, И. Окклюзия и клиническая практика / И. Клинеберг, Р. Джагер ; под общ. ред. М.М. Антоника. – М. : МЕДпресс-информ, 2008. – 200 с.

63. Колобухин, И.П. Применение керамических вкладок при восстановлении окклюзионной поверхности зубов / И.П. Колобухин // Стоматология. – 1997. – № 5 (76). – С. 49–51.

64. Коннов, В.В. Морфологические характеристики височно-нижнечелюстного сустава у людей зрелого возраста с ортогнатическим прикусом / В.В. Коннов, В.Н. Николенко, Л.А. Гооге [и др.] // Морфологические ведомости. – 2005. – № 3–4. – С. 122–124.

65. Копылов, Д.Ю. Прямая реставрация передних верхних зубов нанокомпозитным материалом CAPO Natural (Schutz) / Д.Ю. Копылов // Новое в стоматологии. – 2016. – № 2. – С. 40–44.

66. Кречина, Е.К. Электромиографическая оценка функционального состояния височных и жевательных мышц у пациентов с тесным положением фронтальных зубов при различной окклюзии / Е.К. Кречина, В.Т. Лисовская, И.В. Погабало // Стоматология. – 2010. – № 3. – С. 69–71.

67. Лебеденко, И.Ю. Клинические методы диагностики функциональных нарушений зубочелюстной системы / И.Ю. Лебеденко, С.Д. Арутюнов, М.М. Антоник, А.А. Ступников. – М. : МЕДпресс-информ, 2006. – 105 с.

68. Лебеденко, И.Ю. Ортопедическая стоматология / И.Ю. Лебеденко, Э.С. Каливраджиян. – М. : ГЭОТАР-Медиа, 2011. – 640 с.

69. Лебеденко, И.Ю. Функциональные и аппаратурные методы исследования в ортопедической стоматологии : учебное пособие / И.Ю. Лебеденко, Т.И.

Ибрагимов, А.Н. Ряховский. – М. : МИА, 2003. – 127 с.

70. Ленденгольц, Ж.А. Концепция окклюзии. В поисках истины … (обзор). Часть 1 / Ж.А. Ленденгольц, Е.А. Картон, А.Б. Слабковская [и др.] // Ортодонтия. – 2014. – № 2. – С. 3–8.

71. Ленько, Т.Н. Характеристика состояния височно-нижнечелюстного сустава у пациентов с дистальной окклюзией до и после ортодонтического лечения : автореф. дис. … канд. мед. наук : 14.00.21, 14.00.19 / Ленько Татьяна Николаевна. – М, 2008. – 24 с.

72. Леонова, Л.Ф. Многофакторный анализ эстетической реставрации зубов жевательной группы вкладками и пломбами / Л.Ф. Леонова, И.Ф. Валеев, Г.А. Павлова [и др.] // Материалы XII и XIII Всеросийских науч.-практ. конф. и Труды IX съезда Стоматологической Ассоциации России. – М., 2004. – С. 404–407.

73. Лепилин, А.В. Клинические проявления патологии височно-нижнечелюстных суставов и жевательных мышц у пациентов с нарушениями окклюзии зубов и зубных рядов / А.В. Лепилин, В.В. Коннов, Е.А. Багарян, А.Р. Арушанян // Саратовский научно-медицинский журнал. – 2010. – № 2 (6). – С. 405–409.

74. Лисова, Т.В. Форма и положение окклюзионной плоскости у лиц с физиологической окклюзией / Т.В. Лисова, А.Б. Слабковская, Л.С. Персин // Стоматология. – 2006. – № 1. – С. 61–64.

75. Лопухова, Н.Б. Реализация психологического стресса у человека: бруксизм и окклюзия / Н.Б. Лопухова // Специализированный научно-практический стоматологический журнал «ДентАрт». – 2012. – С. 34–40.

76. Лысейко, Н.В. Методы диагностики нарушений окклюзионных контактов зубов (обзор литературы) / Н.В. Лысейко // Молодой учёный. – 2013. – № 9. – С. 87–91.

77. Макеева, И.М. Особенности стоматологического статуса у членов организованных коллективов и профессиональных сообществ / Макеева, И.М., О.Е. Авдеенко // Стоматология. – 2016. – № 1. – С. 63–66.

78. Максимова, О.П. Окклюзионное редактирование реставрируемых зубов / О.П. Максимова // Клиническая стоматология. – 2002. – № 1. – С. 22–24.

79. Максимова, О. П. Улыбайтесь, господа, улыбайтесь! Настольная книга для стоматологов, педиатров, учителей и родителей. Глава 2. Красивые, здоровые, ровные зубы / О. П. Максимова // Клиническая стоматология. – 2014. – № 4. – С. 66–87.

80. Маланьин, И. В. Взаимосвязь положения тела в пространстве (постуры) и окклюзии. Пути решения проблемы / И. В. Маланьин, Д. М. Бадреддин // Успехи современного естествознания. – 2007. – № 8. – С. 27–28.

81. Маленкина, О.А. Особенности формирования мышечно-окклюзионного равновесия при полной реконструкции зубных рядов несъёмными протезами : автореф. дис. … канд. мед. наук : 14.01.14 / Маленкина Ольга Александровна. – М., 2012. – 24 с.

82. Мамедова, Л.А. Анализ окклюзионных контактов при восстановлении жевательных зубов с помощью компьютерной программы T-Scan / Л.А. Мамедова, А.В. Осипов, А.Б. Смотрова // Стоматология для всех. – 2009. – № 2. – С. 22–25.

83. Мамедова, Л.А. Из материалов конгрессов, конференций, семинаров / Л.А. Мамедова // Эндодонтия today. – 2014. – № 1. – С. 47–49.

84. Мамедова, Л.А. Сочетанное применение электромиографии и программы T-scan для коррекции окклюзионных нарушений при заболеваниях пародонта и мифасциальном синдроме / Л.А. Мамедова, О.И. Ефимович // Военно-медицинский журнал. – 2014. – № 6. – С. 65–67.

85. Миликевич, В.Ю. Профилактика осложнений при дефектах коронок жевательных зубов и зубных рядов : автореф. дис. … д-ра мед. наук : 14.00.21 / Миликевич Виталий Юрьевич. – Волгоград, 1984. – 23 с.

86. Муравьёва, Н.С. Временные пластмассовые «CEREC» – реставрации для лечебно-диагностического этапа у пациентов с нарушениями окклюзии зубных рядов : автореф. дисс. … канд. мед. наук : 14.01.14 / Муравьёва Наталья Сергеевна. – М., 2010. – 22 с.

87. Набиев, Н.В. Комплексные методы функциональной диагностики с использованием компьютерных технологий в ортодонтии / Н.В. Набиев, Л.С. Персин, Н.В. Панкратова // Ортодонтия. 2007. – № 2. – С. 18–22.

88. Неспрядько, В.П. Нарушение окклюзионных взаимоотношений при повреждении первых моляров / В.П. Неспрядько, З.Е. Жегулович, А.Е. Захарова // Современная стоматология. – 2002. – № 4. – С. 86–89.

89. Николаев, А.И. Системный подход к диагностике и комплексному лечению кариозных и пришеечных некариозных поражений твердых тканей зубов (клинико-лабораторное исследование) : дис. … д-ра. мед. наук : 14.01.14 / Николаев Александр Иванович. – Смоленск, 2012. – 193 с.

90. Николаев, Д.А. Диагностика и лечение кариеса контактных поверхностей жевательных зубов (клинико-лабораторное исследование) : дис. ... канд. мед. наук : 14.01.14 / Николаев Дмитрий Александрович. – Тверь, 2015. – 176 с.

91. Николаенко, С.А. Клинико-лабораторное исследование самопротравливающего адгезивного цемента Relyx U 200. / С.А. Николаенко, И.В. Ильенко, А.И. Зубарев [и др.] // Новое в стоматологии. – 2016. – № 2. – С. 54–56.

92. Новиков, Е.С. Окклюзия в реставрации зубов / Е.С. Новиков // Дент-Арт. – 2001. – № 4. – С. 35–40.

93. Орджоникидзе, Р. Клинический компьютерный мониторинг окклюзии зубных рядов у пациентов с керамическими реставрациями : автореф. дис. … канд. мед. наук : 14.00.21 / Орджоникидзе Рамаз. – М., 2008. – 22 с.

94. Перегудов, А.Б. Клинический компьютерный мониторинг окклюзии. Перспективы применения в рактической стоматологии / А.Б. Перегудов, Р.З. Орджоникидзе, М.А. Мурашов // Российский стоматологический журнал. – 2008. – № 5. – С. 52–55.

95. Постолаки, А. Регистрация и анализ окклюзионных контактов как нформативный метод при ранних признаках окклюзионных нарушений / А. Постолаки // «Curierul medical». – 2006. – № 4 (292). – С. 5–10.

96. Потапов, И.В. Нарушение функциональной окклюзии – одна из причин развития дисфункции височно-нежнечелюстного сустава / И.В. Потапов // Материалы XVII и XVIII Всеросийских науч.-практ. конф. и I Общеевропейского стоматологического конгресса. – М., 2007. – С. 242–245.

97. Потапов, И.В. Клинико-рентгенологические особенности диагностики

окклюзионно-артикуляционного дисфункционального синдрома височно-нижнечелюстного сустава / И.В. Потапов, В.П. Потапов, М. И. Садыков // Институт стоматологии. – 2008. – № 3. – С. 44–45.

98. Радлинский, С.В. Виды прямой реставрации зубов / С.В. Радлинский // ДентАрт. – 2004. – № 1. – С. 33–34.

99. Рогожников, Г.И. Повышенная стираемость твёрдых тканей зубов / Г.И. Рогожников, Л.Е. Леонова, А.С. Щербаков [и др.]. – Пермь, 1995. – 160 с.

100. Розенштиль, С. Ортопедическое лечение несъёмными протезами / С. Розенштиль, М. Лэнд, Ю. Фуджимото ; под общ. ред. И.Ю. Лебеденко ; пер. с англ. [Н.В. Каневская, Т.В. Лихачевская]. – М.: Рид Элсивир, 2010. – 939 с.

101. Ронкин, К. DMD, LVIF, MICCMO, FLAPA [Электронный ресурс] / К. Ронкин. // «Dental Market». – 2018. – № 6. – Режим доступа: http://www.bostoninst.ru/ARTIKEL/dental-market-6-2018.pdf [и др.].

102. Ронкин, К. Роль нейромышечной концепции в современной стоматологии / К. Ронкин // Маэстро стоматологии. – 2012. – № 3. С. 54–61.

103. Рубинов, И.С. Физиологические основы стоматологии / И.С. Рубинов // Ленинград : Медицина, 1970. – 334 с.

104. Рябов, С.В. Методика изучения особенностей строения окклюзионных кривых при ортогнатическом прикусе. Часть 1 / С.В. Рябов // Стоматология. – 2007. – № 4. – С. 59– 62.

105. Рябов, С.В. Результаты изучения особенностей строения окклюзионныхкривых при ортогнатическом прикусе. Часть 2 / С.В. Рябов // Стоматология. – 2007. – № 4. – С. 63– 66.

106. Ряховский, А.Н. Клинико-функциональное обоснование построения окклюзионных поверхностей мостовидных и полных съёмных зубных протезов : автореф. дис. … д-ра мед. наук : 14.00.21 / Ряховский Александр Николаевич. – М., 1992. – 37 с.

107. Ряховский, А.Н. Определение площади и плотности смыкания зубных рядов / А.Н. Ряховский // Стоматология. – 1992. – № 5. – С. 62–64.

108. Садыков, М.И. Оптимизация ортопедического лечения больных с пол-

ным отсутствием зубов / М.И. Садыков // Институт стоматологии. – 2008. – № 3. – С. 44–45.

109. Салова, А.В. Особенности эстетической реставрации в стоматологии: практическое руководство / А.В Салова, В.М. Рехачёв. – СПб. : «Человек», 2004. – 160 с.

110. Сёмкин, В.А. Диагностика дисфункции височно-нижнечелюстных суставов, обусловленной патологией окклюзиии и лечение таких больных / В.А. Сёмкин, Н.А. Рабухина, Д.В. Кравченко // Стоматология. – 2007. – № 1. – С. 44–49.

111. Сёмкин, В.А. Особенности расположения язычного нерва и частота его повреждений при удалении нижних третьихмоляров / В.А. Сёмкин, С.С. Дыдыкин, В.В. Согачёва // Стоматология. – 2014. – № 6. – С. 62–63.

112. Смотрова, А.Б. Клинический анализ окклюзионных контактов при прямой и непрямой реставрации зубов жевательной группы : дис. … канд. мед. наук : 14.01.14 / Смотрова Анна Борисовна. – М., 2012. – 123 с.

113. Смуклер, Х. Нормализация окклюзии при наличии интактных и восстановленных зубов. Научное обоснование и методика балансировки окклюзии / Х. Смуклер. – М., 2006. – 136 с.

114. Солодкая, К.И. Частота сочетания повышенного стирания твёрдых тканей зубов с аномалиями окклюзии / К.И. Солодкая, А.П. Чегодаева // Сеченовский вестник. – 2015. – № 2 (20). – С. 30–33.

115. Спатарь, Г.К. Планирование лечения аномалий положения зубов при недостатке места в зубном ряду / Г.К. Спатарь // Ортодонтия. Методы профилактики, диагностики и лечения: труды ЦНИИС. – 1990. – С. 124–127.

116. Сулимов, А.Ф. Хондопротекторы в комплексном лечении больных с дисфункцией височно-нижнечелюстного сустава / А.Ф. Сулимов, В.В. Фелькер // Стоматология. – 2015. – №5. – С. 31–32.

117. Тельчаров, Д.И. Нормализация окклюзии, ортодонтическое и ортопедиическое лечение заболеваний пародонта / Д.И. Тельчаров. – М., 2005. – 274 с.

118. Тимофеева, В.Н. Состояние пломб из композитных материалов у лиц с различной подверженностью к кариесу / В.Н. Тимофеева // Институт стомато-

логии. – 2003. – № 2. – С. 52–54.

119. Трезубов, В.Н. Ортопедическая стоматология. Прикладное материаловедение : учебник для мед. вузов / В.Н. Трезубов [и др.] ; под. общ. ред. В.Н. Трезубова. – 6-е изд., перераб. и доп. – М. : МЕДпресс-информ, 2014. – 368 с.

120. Трезубов, В.Н. Ортопедическая стоматология. Пропедевтика и основы частного курса : учебник для мед. вузов / В. Н. Трезубов, А. С. Щербаков, Л. М. Мишнев; под общ. ред. В.Н. Трезубова. – СПб. : СпецЛит, 2014. – 480 с.

121. Трезубов, В.Н. Ортопедическая стоматология (факультетский курс) : учебник для мед. вузов / В.Н. Трезубов, А.С. Щербаков, Л.М. Мишнёв ; под. общ. ред. В.Н. Трезубова. – 8-е изд., перераб. и доп. – СПб. : Фолиант, 2010. – 656 с.

122. Трезубов, В.Н. Приспособительные реакции у больных на ортопедическом стоматологическом приёме : автореф. дис. …д-ра мед. наук : 14.00.21 / Трезубов Владимир Николаевич. – М., 1989. – 33 с.

123. Трезубов, В.Н. Травматическая окклюзия: особенности диагностики и планирования лечения / В.Н. Трезубов // Пародонтология. – 1996. – № 1 (1). – С. 36–40.

124. Урясьева, Э.В. Сравнительная клинико-цитохимическая характеристика течения воспалительных процессов в пародонте на фоне травматической окклюзии : дис. … канд. мед. наук : 14.00.21 / Урясьева Эльвира Валерьевна. – Ставрополь, 2009. – 130 с.

125. Фадеев, Р.А. Выявление и подготовка к устранению окклюзионных нарушений у пациентов с дисфункциями височно-нижнечелюстных суставов. Часть 1 / Р.А. Фадеев, О.А. Кудрявцева, И.В. Полыцикова // Институт стоматологии. – 2007. – № 3 (32). – С. 34–38.

126. Фадеев, Р.А. Применение метода определения положения нижней челюсти при лечении пациентов с частичной потерей зубов / Р.А. Фадеев [и др.] // Институт стоматологии. – 2014. – № 2 (63). – С. 32–34.

127. Фадеев, Р.А. Совершенствование методов диагностики и лечения ретенции зубов. Часть 1 / Р.А. Фадеев, Ю.П. Шевелёва // Институт стоматологии. – 2014. – № 2 (63). – С. 18–20.

128. Фищев, С.Б. Контроль положения элементов височно-нижнечелюстных суставов (ВНЧС) при нормализации высоты гнатической части лица у пациентов с повышенной стираемостью зубов / С.Б. Фищев, А.В. Лепилин [и др.] // Стоматология детского возраста и профилактика. – 2016. – № 1 (15). – С. 49–52.

129. Халиль, М.М. Изменение окклюзионных взаимоотношений и их коррекция при ортодонтическом лечении взрослых пациентов : автореф. дис. … канд. мед. наук : 14.00.21 / Халиль Мехди Мохамад. – Волгоград, 2008. – 19 с.

130. Хатит, Р.А. Роль гнатологического обследования в устранении нарушений окклюзионных взаимоотношений зубов при заболеваниях пародонта / Р.А. Хатит // Дентал-Юг. – 2008. – № 8 (57). – С. 60–63.

131. Хватова, В.А. Диагностика и лечение нарушений функциональной окклюзии / В.А. Хватова. – Нижний Новгород, 1996. – 274 с.

132. Хватова, В.А. Клиническая гнатология / В.А. Хватова. – М. : Медицина, 2005. – 29 с.

133. Хватова, В.А. Окклюзионные концепции и артикуляторы / В.А. Хватова, Л.А. Мамедова // Мазстро стоматологии. – 2000. – № 3 (12). – С. 12–25.

134. Хватова, В.А. Стоматологические аспекты гнатологии / В.А. Хватова // Маэстро стоматологии. – 2008. – № 31. – С. 65–71.

135. Хихинашвили, Л.И. Эффективность ортопедического ортодонтического лечения в комплексной плановой стоматологической санации школьников при разрушении и удалении постоянных жевательных зубов : дис. … канд. мед. наук : 14.00.21 / Л.И. Хихинашвили. – Волгоград, 1988. – 185 с.

136. Ховат, А.П. Окклюзия и патология окклюзии / А.П. Ховат, Н.Д.Капп, Н.В. Барретт. – М. [и др.]: Азбука 2005. – 235 с.

137. Хорева, Ю.А. Реабилитация больных с дисфункциональной перегрузкой пародонта : автореф. дис. ... канд. мед. наук : 14.00.21 / Хорева Юлия Александровна. – СПб., 2000. – 20 с.

138. Худорошков, Ю.Г. Взаимосвязь дистопии восьмых зубов нижней челюсти и внутренних нарушений височно-нижнечелюстного сустава: клинический случай / Ю.Г. Худорошков, Е.Ю. Хомутова, Р.К. Савченко, Э.Ш. Григорович //

Стоматология. – 2015. – № 5. – С. 82–85.

139. Цепов, Л.М. Взгляд на проблему этиологии, патогенеза и лечения воспалительных заболеваний пародонта / Л.М. Цепов, А.И. Николаев, Н.А. Голева // Дентал-Юг. – 2008. – №8 (57). – С. 14–16.

140. Цимбалистов, А.В. Гидродинамический отклик парадонта при различной степени устойчивости зубов / А.В. Цимбалистов, А.А. Копытов // Институт стоматологии. 2015. – № 1. – С. 44–45.

141. Цимбалистов, А.В. Клинические варианты показаний и применения лечебных аппаратов (окклюзионных капп) / А.В. Цимбалистов, Е.Е.Статовская // Материалы XXIII и XXIV Всеросийской научно-практической конференции. – М., 2010. – С. 435–436.

142. Шашмурина, В.Р. Ошибки и осложнения лечения больных с применением дентальных имплантов и полных съемных протезов / В.Р. Шашмурина // МЕДпресс-информ. – М., 2016. – С. 10–12.

143. Шемонаев, В.И. Комплексный подход в лечении пациентов с окклюзиионными нарушениями зубных рядов В.И. Шемонаев [и др.] // Современная ортопедическая стоматология. – 2011. – № 16. – С. 16–20.

144. Шиллинбург-младший, Г. Основы несъёмного протезирования / Г. Шиллинбург-младший [и др.]. – М.: Квинтэссенция, 2008. – 563 с.

145. Шумакова, Е.В. Распространённость различных дефектов твёрдых тканей зубов / Е.В. Шумакова // Медицинский журнал. – 2007. – № 3. – С. 34–36.

146. Щербаков, А.С. Диагностика бруксизма и особенности лечения окклюзиионных нарушений при этой патологии у лиц молодого возраста. А.С. Щербаков, Т.В. Шулькова, С.Б. Иванова // Стоматология. – 2011. – № 1. – С. 58–61.

147. Яркин, В.В. Взаимосвязь асимметрии и морфофункционального состояния зубочелюстно-лицевой системы / В.В. Яркин, Г.Б. Оспанова // Ортодонтия. – 2009. – №1 (45). – С. 95–96.

148. Яркин, В.В. Методы профилактики и лечения трансверзальных нарушений окклюзии в период сменного прикуса / В.В. Яркин, Г.Б. Оспанова // Ортодонтия. – 2009. – №1 (45). – С. 93.

149. Яркин, В.В. Определение симптомокомплекса нарушений в зубочелюстно-лицевой системе при асимметрии нижней челюсти у детей и подростков : автореф. дис. … канд. мед. наук : 14.00.21 / Яркин Вадим Вительевич. – М., 2009. – 24 с.

150. Яркин, В.В. Причины формирования асимметрии в зубочелюстно-лицевой системе / В.В. Яркин, Г.Б. Оспанова // Ортодонтия. – 2009. – №1 (45). – С. 93–94.

151. Яркин, В.В. Распространённость трансверзальных аномалий окклюзии / В.В. Яркин, Г.Б. Оспанова // Ортодонтия. – 2009. – №1 (45). – С. 94.

152. Яркин, В.В. Симметрия и асимметрия лица / В.В. Яркин, Г.Б. Оспанова // Ортодонтия. – 2009. – №1 (45). – С. 95.

153. Attilio, D. Из материалов конгрессов, конференций, семинаров / D. Attilio // Эндодонтия today. – 2014. – № 1. – С. 47–49.

154. Baba, K. Releability, validity and utility of various occlusal measurement methods and techniques / K. Baba, Y.Tsukiyama, G.T. Clark // J. Prosthet Dent. – 2000. – № 1 (83). – P. 83–89.

155. Baghdadi, Z.D. In vitro bonding efficacy of three restorative materials to primary dentin using a one – bottle adhesive system / Z.D. Baghdadi. // Gen. Dent. – 2001. – № 6 (49). – P. 624–631.

156. Barreg, L.S. People with high mercury from their own dental amalgam fillins / L.S. Barreg, G.J. Listen [et al.] // Occup Environ Med. – 1995. – №2 (52). – P. 124–128.

157. Bumann, A. TMJ disorders and orofacieal pain. The Role of Dentistry in a Multidisciplinary Diagnostic Approach / A. Bumann, U. Lotzmann. – Stuttgard: Thieme, 2002. – 379 p.

158. Carey, J.P. Determining a relationship between applied occlusal load and articulating paper mare area / J.P. Carey, M. Craig, R.B. Kerstein, J. Radke // The open Dentistry Journal. – 2007. – № 1 (1). – P. 1–7.

159. Carlson, C.R. Stretch-based relaxation and reduction of EMG activity among masticatory muscle pain patients / C.R. Carlson, J.P. Okeson, D.A. Falace, A.J.

Nitz // J. Craniomandibular Disord. – 1991. – № 5. – P. 205–212.

160. Carlsson, G.E. Prediction of demand for treatment of temporomandibular disordes based on a 20-year follow-up study / G.E. Carlsson, T. Magnusson, I. Egermark // Oral Rehabil. – 2004. – № 6 (31). – P. 511–517.

161. Cartagena, A.G. Analysis of Two Methods for occlusal Contacts Registration with the T-Scan System / A.G. Cartagena, O.G. Sequeros, V.C. Garcia // Journal of oral Rehabilitation. – 1996. – Vol. 24. – P. 426–432.

162. Chen, Li-Li Longitudinal changes in mandibular arch posterior space in adolescents with normal occlusion / Li-Li Chen, T.M. Xu, J.H. Jiang [et al.] // Am. J. Orthod. Dentofacial Orthop. – 2010 – № 2 (137). – P. 187–193.

163. Czappa, B. Настойчиво идти к успеху / B. Czappa // Новое в стоматологии. – 2016. – № 2. – С. 57.

164. Dawson, P.E. Evaluation, diagnosis, and treatment of occlusal problems. Ed. 2 / P.E. Dawson. – St.Louis: Mosby, 1989. – 265 p.

165. Dawson, P.E. Functional Occlusion: From TMG to Smiel Design. Ed. 3 // P.E. Dawson // Mosby-Elsevier Health Sciences. – 2006. – 648 p.

166. Dutra, K.M. Oro-facial activities in sleep bruxism patients and in normal subjects: a controlled polygraphic and audio-video study / K.M. Dutra [et al.] // J. Oral Rehabil. – 2009. – № 2 (36). – P. 86–92.

167. Friedman, S. Из материалов конгрессов, конференций, семинаров / S. Friedman // Эндодонтия today. – 2014. – № 1. – С. 47–49.

168. Giraki, M. Correlation between stress, stress-coping and current sleep bruxism / M. Giraki [et al.] // Head Face Med. – 2010. – № 2 (6). – P. 1–8.

169. Hannam, A.G. Curreny cjmputacional modeling trends in craniomandibular biomechanics and their clinical implications / A.G. Hannam // J.Oral Rehabilitation. – 2011. – № 3 (38). – P. 217– 234.

170. Huang, G.J. Risk aactors for diagnostic subgroups of painful temporomandibular disorders / G.J. Huang, L.Le Resche, C.W. Critchlow, M.D. Martin, M.T. Drangsholt // J. Dent Res. 2002 – № 4 (81). – P. 43–48.

171. Ikeda, K. Assessment of optimal condylar position with limited cone-beam

computed tomography / K. Ikeda, A. Kawamura // Am. J. Orthod. Dentpfacial Orthop. – 2009. – № 4 (135). – P. 495–501.

172. Juodzbalys, G. Mandibular Third Molar Impaction: Review of Literature and a Proposal of a Classificftion / G. Juodzbalys, P. Daugela // J. Oral Maxillofac. Res. – 2013. – № 2 (4). – e1. Published Jul 1, 2013. Doi: 10.5037/ jomr.2013.4201.

173. Kahri, P. Цифровые технологии в стоматологической / P. Kahri // Стоматология для всех. – 2003. – №1. – С. 23–27.

174. Keough, B.E. Occlusal considerations in periodontal prosthetics / B.E. Keough // J.Periodontics Restorative Dent. – 1992. – № 12. – P. 359–371.

175. Kerstein, R.B. Неправильная интепретация отметок о артикуляционной бумаги и технология компьютеризированного анализа окклюзии / R.B. Kerstein // Dental Tribune. – 2008. – № 4. – С. 24–34.

176. Lytle, J.J. Indications and contraindications for removal of the impacted Tooth / J.J Lytle // Dent. Clin. N. Am. – 1979. – № 3 (23). – P. 333–346.

177. Manhart, J. Restauration im seitenzahnbereich mit plastixshen Komposit-fullungen / J. Manhart // Dental Spiegel. – 2003. – № 7. – P. 15–68.

178. McNeil, C. The optimum temporomandibular joint condyle position in clinical practice / C. McNeil // J. Periodontics Restorative dent. – 1985. – № 6 (5). P. 53–76.

179. Melsen, B. Tissue reaction following of extrusive and intrusive forces to teeth monkeys / B. Melsen // Am. J. Orthodont. – 1986. – № 6 (86). – P. 469–475.

180. Murray, P.E. Analysis of pulpal reactions to restorative procedures, materials, pulp capping and future therapies / P.E Murray, L.J. Windsor, T.W. Smyth // Crit. Rev. Oral. Biol. Med. – 2002. – № 6 (13). – P. 509–520.

181. Norman, R.T. The Relationship Between the Upper Cervical Complex and the Temporomandibular Joint in TMD and Its Treatment Correction / R.T. Norman, G.D. William, D.T. Trystan, P. Davles // LVI Visions. – January 2009. – P. 60–68.

182. Okeson, J.P. Management of temporomandibular disordes and occlusion. Ed. 4 / J.P. Okeson. – St. Lois: Mosby, 1998. – 475 p.

183. Ommerborn, M.A. Effects of an occlusal splint compared with cognitive-

behavioral treatment on sleep bruxism activity / M.A. Ommerborn [et al.] // Eur. J. Oral Sci. – 2007. – № 1 (115). – P. 7–14.

184. Plasmans, P.J. The occlusal status of molars / P.J. Plasmans, H.R. Vollenbrock, M.M. Vrijhoef // J. Prosthet. Dent. – 1988. – № 4 (60). – P. 500–503.

185. Quiros, O.J. The Mandibular Third Molar A Method for Predicting its Eruption. / O.J. Quiros, A. Palma. – Электронные данные. – [The Orthodontic CYBER J.], 07.02.1999. – Режим доступа: http://orthocj.com/1999/02/the-mandibular-third-molar-a-method–for-predicting-its-eruption/

186. Richardson, M.E. Changes in lower third molar position in the young adult / M.E. Richardson // Am. J. Orthod. – 1992. – № 4 (102). – P. 320–327.

187. Richardson, M.E. The etiology and prediction of mandibular third molar impaction / M.E. Richardson // Angle Orthodontist. – 2007. – № 3 (47). – P. 165–172.

188. Rondoni, D. Композитные вкладки – эстетика дистальных отделов зубного ряда. Композит или керамика? / D. Rondoni // Новое в стоматологии. – 2005. – №8. – С.102–107.

189. Shen, H.P. Clinical investigation of root retention of removal during impacted mandibular third molar extraction / H.P Shen // Shanghai Kou QiangYi Xue. – 2010. – № 6 (19). – P. 598–600.

190. Siegmund, T. Orthodontic diagnostics and treatment planning in abults with temporomandibular disordes a case report / T.Siegmund, W. Harzer // J. Orofac. Orthop. 2002. – № 5 (63). – P. 435–445.

191. Slavicek, P. Relationship between occlusion and temporomandibular disordes: implications for the gnatologist / P. Slavicek // Am. J. Orthod Dentofacial Orthop. – 2011. – № 1 (139). – P. 10–14.

192. West, V.C. The tooth contact sound as analogue of the quality of occlusion / V.C. West // S. Prosth Dent. – 1987. – № 3 (14). – P. 121–129.

193. Zantner, C. Композиты в стоматологии XXI века / C. Zantner, A. Keilbassa // Новое в стоматологии. – 2005. – №8. – С. 76–80.

ПРИЛОЖЕНИЕ А

РОССИЙСКАЯ ФЕДЕРАЦИЯ

ФЕДЕРАЛЬНАЯ СЛУЖБА
ПО ИНТЕЛЛЕКТУАЛЬНОЙ СОБСТВЕННОСТИ

(19) **RU** (11) **2 690 414** (13) **C1**

(51) МПК
A61N 5/067 (2006.01)

(12) ОПИСАНИЕ ИЗОБРЕТЕНИЯ К ПАТЕНТУ

(52) СПК
A61N 5/06 (2019.02)

(21)(22) Заявка: 2018126667, 19.07.2018

(24) Дата начала отсчета срока действия патента:
19.07.2018

Дата регистрации:
03.06.2019

Приоритет(ы):
(22) Дата подачи заявки: 19.07.2018

(45) Опубликовано: 03.06.2019 Бюл. № 16

Адрес для переписки:
248030, г. Калуга, ул. Пролетарская, 51, а/я 690, Прыгунову К.А.

(72) Автор(ы):
Прыгунов Константин Александрович (RU),
Евстигнеев Андрей Рудольфович (RU),
Аболмасов Николай Николаевич (RU)

(73) Патентообладатель(и):
Прыгунов Константин Александрович (RU)

(56) Список документов, цитированных в отчете о поиске: RU 2162719 C1, 10.02.2001. RU 2636185 C1, 21.11.2017. RU 2605687 C1, 27.12.2016. RU 2398605 C1, 10.09.2010. RU 216999 C1, 20.01.2001. UA 28923 A, 16.10.2000.

(54) **Способ лечения воспалительных заболеваний челюстно-лицевой области**

(57) Реферат:

Изобретение относится к медицине, а именно к стоматологии, и предназначено для использования при лечении пациентов с воспалительными заболеваниями челюстно-лицевой области. На воспаленную биоткань слизистой оболочки наносят фотосенсибилизатор с экспозицией 3-5 минут и через биспектральную насадку воздействуют непрерывным излучением с длиной волны 405 нм, мощностью излучения 1,5-1,9 Вт и импульсным излучением с длиной волны 650±10 нм, мощностью в импульсе 20 Вт, с частотой следования импульсов 28-30 кГц, дозой излучения 130 Дж/см^2, экспозицией 2,5-3 минуты. Способ, за счет увеличения трофики окружающих тканей и улучшения микроциркуляции крови в тканях десны, позволяет повысить эффективность и снизить сроки лечения воспалительных заболеваний челюстно-лицевой области. 1 з.п. ф-лы, 3 пр.

RU 2690414 C1

2690414 C1

ПРИЛОЖЕНИЕ Б

РОССИЙСКАЯ ФЕДЕРАЦИЯ

ФЕДЕРАЛЬНАЯ СЛУЖБА
ПО ИНТЕЛЛЕКТУАЛЬНОЙ СОБСТВЕННОСТИ

(19) **RU** (11) **2 684 182**(13) **C1**

(51) МПК
A61B 5/00 (2006.01)

(12) ОПИСАНИЕ ИЗОБРЕТЕНИЯ К ПАТЕНТУ

(52) СПК
A61B 5/0006 (2019.02)

(21)(22) Заявка: 2018108224, 06.03.2018

(24) Дата начала отсчета срока действия патента:
06.03.2018

Дата регистрации:
04.04.2019

Приоритет(ы):
(22) Дата подачи заявки: 06.03.2018

(45) Опубликовано: 04.04.2019 Бюл. № 10

Адрес для переписки:
214019, г. Смоленск, ул. Крупской, 28, ФГБОУ ВО "Смоленский государственный медицинский университет" Министерства здравоохранения Российской Федерации

(72) Автор(ы):
Аболмасов Николай Николаевич (RU),
Прыгунов Константин Александрович (RU),
Адаева Ирина Алексеевна (RU),
Массарский Иван Григорьевич (RU)

(73) Патентообладатель(и):
Федеральное государственное бюджетное образовательное учреждение высшего образования "Смоленский государственный медицинский университет" Министерства здравоохранения Российской Федерации (RU)

(56) Список документов, цитированных в отчете о поиске: RU 2644687 C1, 13.02.2018. RU 2599224 C1, 10.10.2016. RU 2517943 C1, 10.06.2014. RU 2375990 C1, 20.12.2009. RU 175428 U1, 04.12.2017.

(54) СПОСОБ ИНДЕКСНОЙ ОЦЕНКИ ОККЛЮЗИОННЫХ КОНТАКТОВ БОКОВЫХ ЗУБОВ

(57) Реферат:

Изобретение относится к медицине, а именно к стоматологии, и предназначено для использования при проведении терапевтического и ортопедического лечения отдельных зубов, тотальных реконструкциях окклюзионных взаимоотношений при протезировании, ортодонтическом лечении. При помощи артикуляционной бумаги определенной толщины в полости рта пациента выявляют точечные окклюзионные контакты, после маркировки проводят фотографирование зубного ряда нижней челюсти, перевод изображений в цифровую форму и запись в виде трех цифр через запятую, обозначающих количество точек контактов на боковых зубах нижней челюсти, где первая цифра обозначает максимальное количество контактов с участием клыков, вторая - количество контактирующих точек с участием премоляров, третья - моляров, при меньшем значении одного из компонентов судят о том, что окклюзионные контакты в данном сегменте зубного ряда отличаются от нормы идеальных значений и требуется проведение избирательного пришлифовывания зубов, ортодонтического или реставрационного лечения. Способ позволяет объективно в цифровом виде представить результаты стоматологического лечения, связанные с изменениями контактов зубов, определить окклюзионные контакты до, в процессе и после лечения, что повышает эффективность терапевтического, ортопедического и ортодонтического лечения у пациентов. 6 ил.

RU 2684182 C1

RU 2684182 C1

ПРИЛОЖЕНИЕ В

Информированное согласие пациента на участие в исследовании

В доступной литературе имеются многочисленные сведения о проблемах окклюзии. Подавляющее большинство учёных и клиницистов считают этот фактор основополагающим во всех областях стоматологии, и он всегда был предметом их пристального внимания. Эффективная функция жевания на протяжении всей человеческой жизни возможна лишь при сбалансированности окклюзионно-артикуляционных взаимоотношений, которые обеспечивают адекватную нагрузку антагонирующих зубов.

Высокая распространенность окклюзионно-артикуляционных нарушений обуславливает возрастающую потребность в изучении методов профилактики и лечения таких пациентов. Анализ данных специальной литературы указывает на сложность задачи повышения качества профилактики и лечения пациентов с первичной травматической окклюзией в боковых отделах зубных рядов.

Продолжающийся поиск новых и модернизация существующих методов лечения и профилактики первичной окклюзионной травмы остаются приоритетными направлениями развития реставрвционной стоматологии.

Одним из основополагающих путей повышения качества ортопедического стоматологического лечения является совершенствование методов

Название исследования

«Профилактически-ориентированный подход при лечении пациентов с первичной окклюзионной травмой в боковых отделах зубных рядов».

Цель исследования

Совершенствование методов диагностики, профилактики и реабилитации пациентов с первичной травматической окклюзией в боковых отделах зубных рядов.

Процедуры, осуществляемые в ходе исследования:

– С Вами будет проводиться подробная беседа о состоянии Ваших зубов с выяснением жалоб настоящего заболевания, а также перенесенных и сопутствующих заболеваний), внешний осмотр и осмотр полости рта;

– Для оценки окклюзионно-артикуляционных изменений будут получены оттиски зубных рядов и изучены контрольно-диагностические гипсовые модели;

– При необходимости будут применяться рентгенологические методы исследования: ортопантомография, компьютерная томография, прицельная дентальная рентгенография (по показаниям);

– Магнитно-резонансная томография ВНЧС (по показаниям);

– Для оценки окклюзионно-артикуляционных взаимоотношений будет применяться компьютерная система T-Scan и система Prosystom;

– Для документации данных будет проводиться фотографирование на различных этапах лечения.

Риск, связанный с данным исследованием

Все предлагаемые способы исследования входят в перечень основных методов диагностики и лечения, отраженных в классификаторе стоматологических лечебно-диагностических мероприятий и технологий, выраженных в условных единицах трудоемкости. Это отражено также в приказах №229/59 и 376/101 Департамента по здравоохранению администрации Смоленской области от 2002 года «Об утверждении перечня основных стоматологических лечебно-диагностических мероприятий и технологий, используемых на территории Смоленской области».

При проведении всех лечебных и диагностических мероприятий будут соблюдаться санитарно-гигиенические правила и нормы в соответствии с требованиями СанПиН 2.1.3.2524-09 от 2009 года, а также приказом №390н от 2012 года «Об утверждении Перечня определенных видов медицинских вмешательств, на которые граждане дают информированное добровольное согласие при выборе врача и медицинской организации для получения первичной медико-санитарной помощи».

Польза от участия в настоящем исследовании

Потенциальная польза от участия в исследовании состоит в возможности пройти полное клинико-лабораторное обследование с применением самых современных методов. Кроме того, Вы получите возможность консультации квалифицированных специалистов, проводящих данное исследование с участием сотрудников кафедры ортопедической стоматологии с курсом ортодонтии Смоленского государственного медицинского университета по всем интересующим Вас вопросам.

Ваши права

Ваш врач, принимающий участие в исследовании объяснит Вам все детали его проведения. После того, как Вы будете удовлетворены предоставленной информацией и получите адекватные ответы на те вопросы, которые могут у Вас возникнуть, если Вы будете согласны участвовать в данном исследовании, Вас попросят подписать специальную форму согласия.

Ваше участие в данном исследовании является **полностью добровольным**. Вы можете прекратить свое участие в исследовании на любом этапе без ущерба для дальнейшего наблюдения и лечения в данном и других лечебно-профилактических учреждениях.

Вы будете уведомлены о любых возникающих в ходе исследования существенных новых данных, которые могут повлиять на Ваше решение продолжать в нем участие.

Вся информация, полученная в связи с проведением данного исследования, будет сохраняться, как конфиденциальная.

Если Вам во время исследования потребуется какой-либо совет или дополнительная информация, пожалуйста, свяжитесь с _____ по телефону ___ _____

Заявление о добровольности участия в исследовании

Я согласен (согласна) на проведение вышеописанного исследования. Я осведомлен(а) о целях, методах, потенциальной пользе, дискомфорте, связанных с данным исследованием. Я осведомлен(а), что в любой момент могу отказаться от участия в исследовании, и это не отразиться на качестве и объеме предоставляемой мне стоматологической помощи. Я даю согласие на использование, хранение и обработку своих персональных данных и фотографий. Я имею право обращаться к этим данным через исследователя.

Прочитали ли Вы текст информации для пациента?
Да Нет
Получили ли Вы достаточную информацию о данном исследовании?
Да Нет
Согласны ли Вы участвовать в данном исследовании?
Да Нет

Фамилия Имя Отчество пациента_____ ___
Подпись пациента ____ _____

Фамилия Имя Отчество исследователя_____ _____
Подпись исследователя _____ _____