На правах рукописи

Алексеева Наталья Александровна

ВЛИЯНИЕ ОРТОПЕДИЧЕСКОГО ЛЕЧЕНИЯ НА ФУНКЦИОНАЛЬНОЕ СОСТОЯНИЕ ПАРОДОНТА У БОЛЬНЫХ С ТРАВМАТИЧЕСКОЙ ОККЛЮЗИЕЙ

14.01.14. – Стоматология

Автореферат
диссертации на соискание ученой степени
кандидата медицинских наук

Тверь – 2018

Работа выполнена на кафедре ортопедической стоматологии и ортодонтии в федеральном государственном бюджетном образовательном учреждении высшего образования «Приволжский исследовательский медицинский университет» Министерства здравоохранения Российской Федерации.

Научный руководитель:	**Жулев Евгений Николаевич** доктор медицинских наук, профессор, заслуженный работник высшей школы РФ
Официальные оппоненты:	**Трезубов Владимир Николаевич** доктор медицинских наук, профессор, заслуженный деятель науки России, действительный член РАЕН, лауреат премии Правительства РФ, заведующий кафедрой стоматологии ортопедической и материаловедения с курсом ортодонтии взрослых ФГБОУ ВО ПСПбГМУ им. И.П. Павлова Минздрава России **Абакаров Садулла Ибрагимович** доктор медицинских наук, профессор, заслуженный врач РФ, лауреат премии Правительства РФ, заведующий кафедрой ортопедической и общей стоматологии ФГБОУ ДПО РМАНПО Минздрава России
Ведущая организация:	ФГБОУ ВО "Смоленский государственный медицинский университет" Министерства здравоохранения Российской Федерации

Защита диссертации состоится «__» _____ 20__ г. в _____ часов на заседании диссертационного совета Д 208.099.01 при ФГБОУ ВО «Тверской государственный медицинский университет» Министерства здравоохранения РФ по адресу: г. Тверь, ул. Советская, д. 4.

С диссертацией можно ознакомиться в библиотеке ФГБОУ ВО "Тверской государственный медицинский университет" Минздрава РФ и на сайте www.tvergma.ru

Автореферат разослан «__» _____ 20__ г.

Ученый секретарь
диссертационного совета,
к.м.н., доцент

Мурга
Владимир Вячеславович

ОБЩАЯ ХАРАКТЕРИСТИКА РАБОТЫ

Актуальность исследования

Ортопедическое лечение частичной потери зубов является актуальной проблемой стоматологии. Распространенность частичной потери зубов по данным ВОЗ (1992) достигает 45-75% среди взрослого населения России. Особенностью этой формы поражения зубочелюстной системы является развитие травматической окклюзии в стадии компенсации или декомпенсации (Иванов, В.А., 2002; Трезубов В.Н., 2010; Жулев Е.Н., 2012). Последняя сопровождается развитием заболевания пародонта, находящегося под влиянием неадекватных окклюзионных нагрузок. Развитие травматической окклюзии при отсутствии адекватного лечения, ускоряет процесс разрушения зубных рядов (Данилевский Н.Ф., 2000; Дедова Л.Н., 2006; Ерохина Н.И., 2006; Грудянов А.И., 2010).

Изучение изменений, возникающих при травматической окклюзии, проводилось многими исследователями, которые описали комплекс симптомов, характеризующих состояние зубочелюстной системы при функциональной перегрузке (Курляндский В.Ю., 1956; Гаврилов Е.И., 1961; Копейкин В.Н., 1993; Каламкаров Х.А., 1995). Более подробное изучение клинико-рентгенологической картины травматической окклюзии и ее патогенеза было проведено Жулевым Е.Н. (1971). Кроме того, эксперименты по искусственному моделированию травматической окклюзии позволили установить характер сопровождающих ее морфофункциональных изменений (Щербаков А.С., 1966).

Часто начальные стадии развития функциональной перегрузки зубов сопровождаются бессимптомным течением, что разные авторы связывают с повреждением рецепторов периодонта и пульпы перегруженных зубов, а также со значительными его компенсаторными возможностями (Каламкаров Х.А., 1995; Урясьева Э.В., 2009). В свою очередь длительно существующая травматическая окклюзия вызывает стойкие трофические нарушения тканей пародонта и ускоряет процессы деструкции, что ведет к значительному ухудшению клинической картины заболевания и прогрессированию патологического процесса (Вольф Г., 2008).

Изменения, возникающие при функциональной перегрузке, нуждаются в патогенетической коррекции, основанной на восстановлении целостности зубных рядов и нормализации распределения жевательного давления путем рационального протезирования (Трезубов В.Н., 2015; Абакаров С.И. с соавт., 2016).

Многие исследователи отмечают, что состояние пародонта опорных зубов является важным критерием при выборе плана ортопедического лечения

(Чумаченко Е.Н. с соавт., 1999; Данилина Т.Ф., 2003; Ряховский А.Н., 2010). Однако на состояние опорных тканей протезного ложа влияют не только особенности их анатомо-физиологического строения, но и конструктивные особенности используемых протезов (Щербаков А.С., 2008; Белоусов Н.Н., 2010; Ильина Л.П. с соавт., 2010; Жолудев С.Е., 2013). В то же время влияние травматической окклюзии на функциональное состояние тканей пародонта, особенно при длительно существующей функциональной перегрузке, оказалось практически не изученным. До сих пор нет данных о динамике травматической окклюзии под влиянием ортопедического лечения. Все это в совокупности и определило актуальность данного исследования.

Цель исследования: изучить функциональное состояние тканей пародонта при травматической окклюзии у больных с частичной потерей зубов до и после ортопедического лечения с целью повышения его эффективности.

Задачи исследования:

1. Изучить состояние пародонта у больных с первичной травматической окклюзией в стадии декомпенсации и у пациентов с комбинированной травматической окклюзией до и после ортопедического лечения при помощи методов индексной оценки;
2. Оценить рентгенологические изменения, наблюдаемые в тканях пародонта до ортопедического лечения у пациентов с первичной травматической окклюзией в стадии декомпенсации и у больных с комбинированной травматической окклюзией;
3. Изучить термографическую картину тканей пародонта у пациентов с первичной травматической окклюзией в стадии декомпенсации и у больных с комбинированной травматической окклюзией до и после ортопедического лечения;
4. Изучить микроциркуляторные показатели у зубов функционирующей и нефункционирующей групп у пациентов с первичной травматической окклюзией в стадии декомпенсации и у больных с комбинированной травматической окклюзией до и после ортопедического лечения;
5. Оценить биоэлектрическую активность жевательных мышц в различных окклюзиях у больных с первичной травматической окклюзией в стадии декомпенсации и у пациентов с комбинированной травматической окклюзией до и после ортопедического лечения;
6. Оценить состояние кислотно-основного баланса полости рта у пациентов с первичной травматической окклюзией в стадии декомпенсации и у больных с комбинированной травматической окклюзией до и после ортопедического

лечения.

Научная новизна

Впервые проведено комплексное изучение функционального состояния у больных с первичной травматической окклюзией в стадии декомпенсации и у пациентов с комбинированной травматической окклюзией до и после ортопедического лечения.

Доказано положительное влияние ортопедического лечения на общее состояние полости рта у больных с травматической окклюзией.

Отмечена большая диагностическая ценность компьютерной томографии для оценки пародонтальных изменений у больных с первичной травматической окклюзией в стадии декомпенсации и у пациентов с комбинированной травматической окклюзией, а также указана наиболее часто встречающаяся локализация пародонтальных карманов у пациентов с данными нозологическими формами.

Впервые подробно описана термографическая картина тканей пародонта у пациентов с интактными зубными рядами.

Впервые получены термографические характеристики пародонтальных тканей у больных с первичной травматической окклюзией в стадии декомпенсации и у пациентов с комбинированной травматической окклюзией до и после ортопедического лечения.

Впервые выявлены наиболее оптимальные условия для получения стабильных микроциркуляторных значений в области тканей пародонта, характеризующиеся минимизацией внешнего влияния на вазомоторную активность сосудов исследуемой области.

Впервые изучены закономерности изменения показателей микроциркуляции у пациентов с первичной травматической окклюзией в стадии декомпенсации и у больных с комбинированной травматической окклюзией до и после ортопедического лечения.

Впервые изучено электромиографическое состояние жевательных мышц у больных с первичной травматической окклюзией в стадии декомпенсации и у пациентов с комбинированной травматической окклюзией до и после ортопедического лечения.

Впервые предложено использовать степень изменения кислотно-основного состояния полости рта для оценки условий функционирования пародонта и эффективности проведенного ортопедического лечения.

Теоретическая и практическая значимость

Сформулирован комплекс диагностических методов, способствующих

наиболее полной оценке имеющейся клинической картины у пациентов с первичной травматической окклюзией в стадии декомпенсации и у больных с комбинированной травматической окклюзией.

Обосновано применение компьютерной томографии для изучения рентгенологической картины функциональной перегрузки, возникающей в тканях пародонта у больных с первичной травматической окклюзией в стадии декомпенсации и у пациентов с комбинированной травматической окклюзией.

Дана термографическая картина тканей пародонта как при интактных зубных рядах, так и у пациентов с первичной травматической окклюзией в стадии декомпенсации и у больных с комбинированной травматической окклюзией, а также доказана высокая диагностическая значимость термографии для точного определения степени функциональной перегрузки зубов.

Дана характеристика микроциркуляторных изменений, наблюдаемых в тканях пародонта у зубов, находящихся в состоянии функциональной перегрузки у пациентов с первичной травматической окклюзией в стадии декомпенсации и у больных с комбинированной травматической окклюзией, что может способствовать рациональному выбору опорных зубов при планировании конструкции протеза.

Указана диагностическая значимость данных электромиографии жевательных мышц, а также результатов изучения кислотно-основного состояния полости рта для определения нуждаемости в ортопедическом лечении и оценке его эффективности у больных с первичной травматической окклюзией в стадии декомпенсации и у больных с комбинированной травматической окклюзией.

Основные положения, выносимые на защиту:

1. Комплексное обследование, состоящее из индексной оценки состояния пародонта, изучения компьютерных томограмм, термографического исследования и изучения микроциркуляции тканей пародонта, электромиографического исследования активности жевательных мышц и оценки кислотно-основного баланса полости рта, позволяет получить объективную оценку функционального состояния пародонта при травматической окклюзии и использовать эти данные для планирования ортопедического лечения.
2. Ортопедическое лечение больных с первичной и комбинированной травматической окклюзией, основанное на данных комплексной оценки функционального состояния пародонта, позволяет уточнить диагноз и повысить эффективность его планирования и прогнозирования.

Соответствие диссертации паспорту специальности

Диссертационное исследование полностью соответствует паспорту специальности 14.01.14 «Стоматология» (медицинские науки) в разделе «5» и «6».

Апробация работы

Основные положения диссертационной работы доложены и обсуждены на: II Международной Мультидисциплинарной конференции «Актуальные проблемы науки XXI века» (г.Москва, февраль 2016); XXII Международной конференции «Актуальные проблемы в современной науке и пути их решения» (г. Москва, 05.03.2016), Научной сессии молодых ученых и студентов «Медицинские этюды» (г. Н. Новгород, 21-22 марта 2018).

Диссертационная работа обсуждена 26 апреля 2018 г. (протокол № 1) на совместном заседании сотрудников кафедр пропедевтической, терапевтической, хирургической стоматологии, кафедры ортопедической стоматологии и ортодонтии, кафедры стоматологии ФПКВ, кафедры челюстно-лицевой хирургии и имплантологии ФПКВ, кафедры стоматологии детского возраста ФГБОУ ВО «ПИМУ» Министерства здравоохранения России.

Внедрение результатов исследования

Алгоритм методов обследования у пациентов с первичной травматической окклюзией в стадии декомпенсации и у больных с комбинированной травматической окклюзией внедрен в лечебный и учебный процессы на кафедре ортопедической стоматологии и ортодонтии ФГБОУ ВО «ПИМУ» Министерства здравоохранения России. Результаты исследования, особенности применения комплексной методики обследования используются при чтении лекций, проведении практических и семинарских занятий у студентов стоматологического факультета, в лечебной деятельности стоматологической поликлиники ФГБОУ ВО «ПИМУ» Министерства здравоохранения России, ГАУЗ НО «Областная стоматологическая поликлиника г. Н. Новгорода.

Личный вклад автора в проведение исследования

Автором сформулированы концепция, цель исследования и его основные задачи, положения, выносимые на защиту, проведен самостоятельный аналитический обзор отечественной и зарубежной литературы по изучаемой проблеме. Разработан дизайн исследования, осуществлен сбор материала и его статистический анализ. Обобщены данные, характеризующие функциональное состояние тканей пародонта у 50 пациентов группы контроля, у 50 больных с первичной травматической окклюзией в стадии декомпенсации и у 50 пациентов

с комбинированной травматической окклюзией до и через 3 и 6 месяцев после ортопедического лечения. Выработана оптимальная лечебно-диагностическая тактика. Промежуточные результаты исследования систематически проверялись и редактировались научным руководителем.

Доля участия автора: в анализе данных отечественной и зарубежной литературы – 100%, в формулировании целей и задач исследования – более 90%, в сборе информации – 100%, в математической обработке – более 90%, в обобщении и анализе полученных данных – 100%, в интерпретации и изложении полученных результатов – до 100%, в формулировании выводов и практических рекомендаций – более 90%, лечении обследованных – более 80%.

В целом личный вклад автора составляет более 90%.

Публикации результатов исследования

По теме диссертации опубликовано 8 работ, из них – 4 в рецензируемых журналах, рекомендованных ВАК Минобрнауки РФ. Опубликован в официальном бюллетене Федеральной службы по интеллектуальной собственности, патентам и товарным знакам и зарегистрирован в Государственном реестре изобретений Российской Федерации патент на полезную модель (№147425 от 07.10.2014 «Съемная насадка для инфракрасного термометра»).

Структура и объем диссертации

Основное содержание диссертации изложено на 168 страницах машинописного текста и состоит из введения, 4 глав, выводов, практических рекомендаций, списка литературы, включающего 180 источников, в том числе 40 – на иностранных языках, и приложения. Работа иллюстрирована 39 таблицами и 65 рисунками.

СОДЕРЖАНИЕ РАБОТЫ

Объект и методы исследования

Для проведения диссертационного исследования нами было проведено обследование 150 человек в возрасте от 20 до 81 года, обратившихся в стоматологическую поликлинику ФГБОУ ВО «ПИМУ» Минздрава России с целью консультации или протезирования.

Комплексное обследование пациентов включало в себя как общеклинические, так и специализированные рентгенологические и функциональные методы исследования.

При наличии признаков патологии в области сохранившихся зубов и при

подтверждении их соответствующей рентгенологической картиной нами устанавливался диагноз «травматическая окклюзия».

При сборе анамнеза особое внимание уделялось определению сроков потери зубов, выявлению эффективности проводимого ранее ортопедического лечения, а также уточнялось наличие или отсутствие общесоматической патологии. При подозрении на наличие не выявленных заболеваний пациенты были направлены в медицинские учреждения для проведения диагностики и постановки на учет.

С целью исключения из наблюдаемых групп лиц, имеющих парафункции, проводилась пальпаторная оценка состояния жевательных мышц и ВНЧС. Особое внимание при клиническом обследовании пародонта зубов уделялось визуальной оценке состояния зубных рядов, включавшей выявление числа и топографии сохранившихся пар антагонистов, а также изменения положения зубов (деформаций зубных рядов). В области отсутствующих зубов отмечалась величина и топография дефектов зубных рядов, состояние слизистой оболочки. Кроме того, проводилось определение степени обнажения шеек зубов, отечности десневого края, а также регистрировалась выраженность патологической подвижности зубов, наличие клиновидных дефектов и патологических десневых и костных карманов.

По результатам комплексного обследования все наблюдаемые клинические случаи были разделены на 3 группы. Контрольную группу составили 50 обследованных (20 мужчин и 30 женщин) с интактными зубными рядами, отсутствием в полости рта ортопедических конструкций и признаков заболеваний пародонта, мышц и ВНЧС. Во вторую группу вошли 50 пациентов (24 мужчины и 26 женщин), у которых по результатам клинического осмотра было выявлено наличие частичной потери зубов, однако не наблюдалось признаков наличия хронических генерализованных заболеваний пародонта. У данной группы обследуемых были отмечены повышенная стираемость твердых тканей зубов, наклоны и изменения положения зубов при сохранении их устойчивости, патологическая подвижность зубов 1-2 степени. У ряда пациентов наблюдались локализованные изменения тканей пародонта в виде незначительной атрофии лунок отдельных зубов и обнажения шеек отдельных зубов. Третью группу обследуемых составили 50 больных (23 мужчины и 27 женщин), у которых в результате клинического осмотра были выявлены признаки хронических генерализованных заболеваний пародонта, сочетавшиеся с частичной потерей зубов. Для них были характерны отечность и синюшность десневого края, обнажение корней зубов, а в ряде случаев сочетание с глубокой рецессией десневого края. Наличие патологических зубодесневых карманов нередко сочеталось с патологической подвижностью зубов до 2-3 степени. У

ряда пациентов наблюдались клиновидные дефекты, веерообразное расхождение верхних резцов и клыков с одновременным выдвижением их вперед, а также образование трем и диастем.

Обследование пациентов осуществлялось при непосредственном обращении в клинику. После постановки окончательного диагноза пациентам второй и третьей групп планировалось и проводилось ортопедическое лечение с использованием как съемных, так и несъемных конструкций с учетом тяжести клинической картины и пожеланий пациентов относительно характера конструкции. Распределение пациентов по виду изготовленных протезов отражено в таблице 1.

Таблица 1 – Распределение пациентов по виду изготовленных конструкций

Группы пациентов	Ортопедические конструкции								
	Несъемные			Съемные			Комбинированные		
	Муж.	Жен.	Всего	Муж.	Жен.	Всего	Муж.	Жен.	Всего
Первичная травматическая окклюзия в стадии декомпенсации	16	12	28	4	7	11	4	7	11
Комбинированная травматическая окклюзия	3	8	11	2	3	5	18	16	34
Итого	19	20	39	6	10	16	22	23	45

После окончания ортопедического лечения все пациенты находились на диспансерном наблюдении и повторно проходили комплекс обследования через 3 и 6 месяцев.

Для определения степени выраженности пародонтальных изменений нами проводилась **индексная оценка состояния полости рта** с применением индекса OHI-S (Грин-Вермиллион), индекса кровоточивости десны Muhlemann-Cowell и пародонтального индекса (ПИ) (Рассел А., 1956).

С целью оценки рентгенологической картины пародонтальных изменений, точной постановки диагноза обследуемым лицам проводилась **конусно-лучевая компьютерная томография (КЛКТ)** при помощи компьютерного томографа Pax i3D фирмы Vatech. Для просмотра и анализа данных томографического исследования использовалось программное обеспечение, поставляемое производителем на носителе информации (диске) вместе с данными исследования. Просмотр и анализ данных КЛКТ производился на персональном компьютере в среде Microsoft Windows 10.

При оценке компьютерных томограмм нами определялась степень сохранности кортикальной пластинки, состояние губчатого вещества, взаимоотношение корней зубов с верхнечелюстной пазухой. Особое внимание уделялось состоянию костной ткани, окружающей зуб, в различных плоскостях,

определению типа десневых карманов и их линейных размеров, что позволяло более точно установить стадию и активность деструктивного процесса.

Термографическое исследование тканей пародонта проводилось при помощи прибора CEM-TermoDiagnostics, созданного нижегородской компанией «CEM-Технолоджи», совмещенного с разработанной нами оптоволоконной насадкой для обеспечения более точной локализации патологического процесса (патент №147425 от 07.10.2014).

При проведении измерений оптоволоконная насадка в каждой точке располагалась перпендикулярно слизистой оболочке альвеолярной части или альвеолярного отростка и слегка, без давления, касалась слизистой оболочки. В качестве реперных точек были выбраны участки в области каждого сохраненного зуба с вестибулярной стороны: в пришеечной, средней и апикальной трети альвеолярного отростка или альвеолярной части.

Для изучения состояния микроциркуляторного русла тканей пародонта нами был использован **метод лазерной допплеровской флоуметрии** (ЛДФ). Для проведения лазерной допплеровской низкочастотной спектроскопии нами использовался лазерный анализатор капиллярного кровотока «ЛАКК-01» производства НПП «Лазма», Москва.

Для регистрации интенсивности микроциркуляции датчик прибора фиксировался в области исследуемого зуба при помощи стандартных зажимов для коффердама с припаянными к ним полыми трубками, подбираемыми индивидуально в зависимости от имеющейся у пациента клинической ситуации. При этом припаянная трубка располагалась перпендикулярно к исследуемому участку слизистой оболочки.

Для получения информации о состоянии жевательных мышц была использована методика интерференционной **электромиографии жевательных мышц** (ЭМГ) с помощью поверхностных электродов. Для проведения обследования нами был применен электронейромиографический комплекс «Нейромиограф Synapsis» научно-медицинской фирмы «СТАТОКИН». Регистрация электрической активности жевательных мышц производилась одновременно с двух сторон. Поверхностные чашечковые электроды смачивались раствором 0,9% хлористого натрия для усиления проводимости и фиксировались в области моторных точек жевательных и височных мышц, определяемых пальпаторно как участки наибольшего напряжения мышц, при помощи медицинского пластыря. Заземление осуществлялось путем фиксации специального электрода на запястье одной из рук.

В процессе записи ЭМГ регистрация биопотенциалов жевательных мышц проводилась в состоянии физиологического покоя нижней челюсти, при сжатии челюстей в привычной окклюзии, в ретрузионном положении нижней челюсти и

в положениях правой и левой боковых окклюзий. Результатом интерференционной электромиографии являлось графическое отображение сократимости височных и жевательных мышц, а также цифровая характеристика комплекса заранее установленных параметров, наиболее полно характеризующих изменения клинической картины.

Определение кислотно-щелочного баланса полости рта проводилось с использованием универсальной индикаторной бумаги pH путем сравнения индикаторной бумаги, предварительно смоченной слюной пациента, со стандартной цветовой индикаторной шкалой, идущей в комплекте.

Статистическая обработка полученных данных проводилась в программной среде R, являющейся популярной свободной программной средой, предназначенной для статистической обработки данных и работы с графикой. Анализ включал в себя использование методов описательной статистики, применение гистограмм и коробчатых графиков.

Для попарного сравнения групп пациентов по значениям признаков был выбран непараметрический критерий Уилкоксона-Манна-Уитни. Для сравнения нескольких независимых выборок, в качестве которых были приняты значения исследуемых признаков, полученные у пациентов группы контроля, а также у больных с первичной травматической окклюзией в стадии декомпенсации и у пациентов с комбинированной травматической окклюзией, применялся критерий Краскела-Уоллиса. Анализ динамики изменений значений признаков, измеренных для одних и тех же пациентов в разные моменты времени, проводился с применением критерия Фридмана. С целью статистического изучения связи между явлениями нами был использован коэффициент ранговой корреляции Спирмена. В ряде исследований для расчета критического уровня значимости нами была введена поправка Бонферрони для учета множественных сравнений.

РЕЗУЛЬТАТЫ ИССЛЕДОВАНИЯ

Проведение статистического анализа с применением критерия Фридмана в группе пациентов с первичной травматической окклюзией в стадии декомпенсации позволило установить, что различия можно признать статистическими значимыми на уровне $p < 0.01$. В среднем значение индекса гигиены по сравнению с его значениями, полученными до ортопедического лечения, снизилось через 3 месяца после ортопедического лечения и сохранило тенденцию к снижению через 6 месяцев после ортопедического лечения. Для индексов Muhlemann-Cowell и Russel также была характерна тенденция к снижению через 3 месяца после ортопедического лечения, однако через 6

месяцев ее сменила тенденция к увеличению. Тем не менее, значения данных индексов через 6 месяцев оставались ниже, чем на момент составления плана ортопедического лечения (рисунок 1).

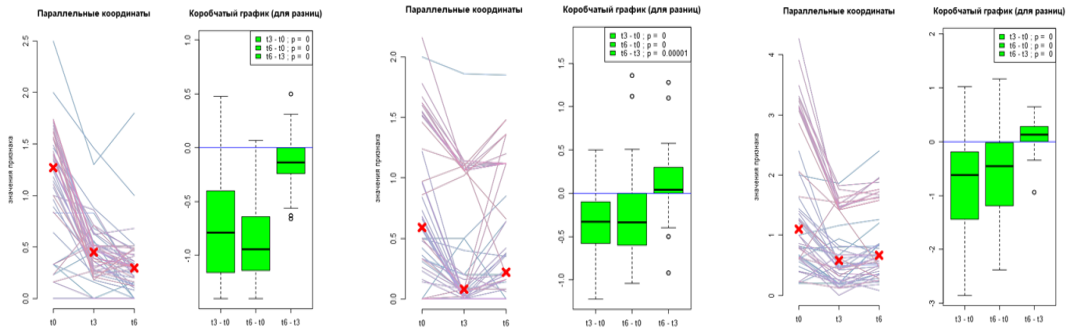

а б в

Рисунок 1 – Анализ изменений значений индексов у пациентов с первичной травматической окклюзией в стадии декомпенсации: а -индекса гигиены; б - индекса Muhlemann-Cowell; в - индекса Russel.

Применение критерия Фридмана для проведения статистического анализа в группе пациентов с комбинированной травматической окклюзией позволило установить, что различия можно признать статистическими значимыми на уровне $p < 0.01$. Для значений индекса гигиены у пациентов с комбинированной травматической окклюзией была характерна та же закономерность, что и у пациентов с первичной травматической окклюзией – тенденция к снижению через 3 месяца после протезирования, сохраняющаяся и через 6 месяцев после ортопедического лечения (рисунок 2).

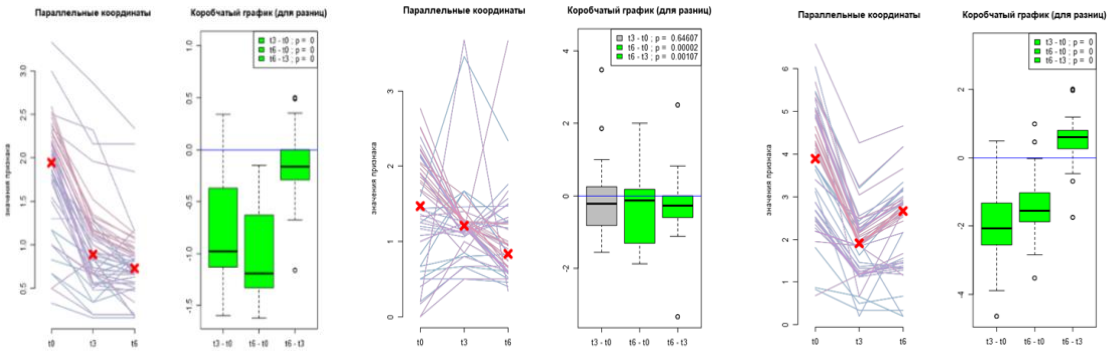

а б в

Рисунок 2 – Анализ изменений значений индексов у пациентов с комбинированной травматической окклюзией: а -индекса гигиены; б - индекса Muhlemann-Cowell; в - индекса Russel.

Для индекса Muhlemann-Cowell в среднем было характерно незначительное снижение показателей через 3 месяца после ортопедического лечения с продолжающимся снижением через 6 месяцев после протезирования.

Анализ данных, проведенный для индекса Russel, показал, что в среднем для данного индекса было характерно снижение значений через 3 месяца после ортопедического лечения и последующее возрастание через 6 месяцев после протезирования.

Согласно данным анализа конусно-лучевых компьютерных томограмм, как в группе пациентов с первичной травматической окклюзией в стадии декомпенсации, так и у больных с комбинированной травматической окклюзией, не было выявлено статистически значимых различий в распределении значений, характеризующих глубину пародонтальных карманов, полученных у мужчин и женщин. У больных с первичной травматической окклюзией в стадии декомпенсации статистически значимая разница на уровне $p<0.05$ наблюдалась между функционирующей и нефункционирующей группами в целом и в боковом отделе в частности. В то же время у пациентов с комбинированной травматической окклюзией не было обнаружено различий между функционирующей и нефункционирующей группами. Помимо наличия пародонтальных карманов у пациентов с первичной травматической окклюзией в стадии декомпенсации наблюдались типичные рентгенологические признаки, в частности, некоторое утолщение кортикальной пластинки, чашеобразная форма имеющихся костных карманов. В то же время при анализе конусно-лучевых компьютерных томограмм пациентов с комбинированной травматической окклюзией нами были обнаружены признаки генерализованных заболеваний пародонта. При проведении сравнения пациентов с различными формами травматической окклюзии нами было отмечено, что статистически достоверные различия на уровне $p<0.00104167$ наблюдались между значениями, характеризующими глубину пародонтальных карманов у функционирующих групп зубов.

Результаты термографического изучения состояния полости рта позволили определить, что в норме температурные показатели тканей пародонта в области зубов верхней и нижней челюсти находятся в пределах 26.0 – 29.0°С и 26.7 – 29.3°С у женщин и 26.5 – 28.8°С и 26.9 – 29.2°С у мужчин. У пациентов, имеющих травматическую окклюзию, до ортопедического лечения наблюдалось снижение температурных показателей пародонтальных тканей, более выраженное в группе больных с комбинированной травматической окклюзией.

При динамическом наблюдении в обеих группах отмечалось постепенное статистически значимое увеличение термографических показателей тканей пародонта и через 6 месяцев после ортопедического лечения температурные значения в области зубов верхней и нижней челюсти у мужчин и женщин с травматической окклюзией находились в пределах выявленных границ нормы или незначительно (в 1,01 – 1,04 раза) отличались от данных группы контроля

(рисунки 3, 4).

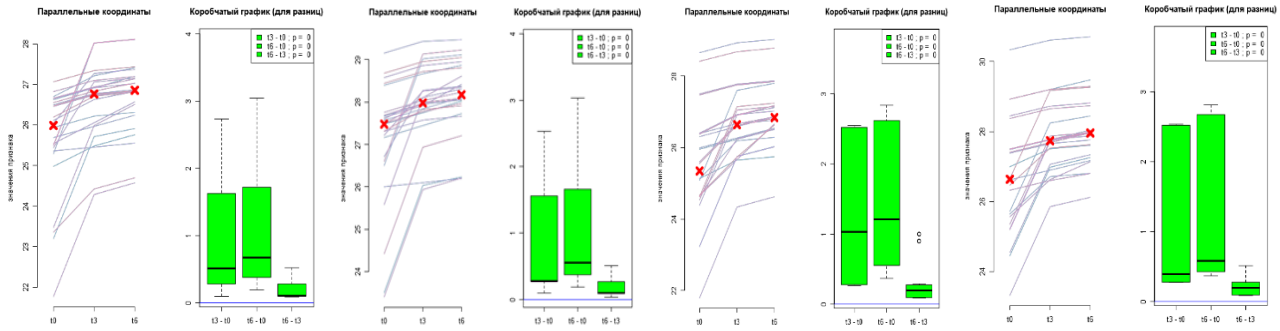

а б в г

Рисунок 3 – Анализ изменений значений температурных показателей у пациентов с первичной травматической окклюзией в стадии декомпенсации: а – у зубов верхней челюсти (женщины), б – у зубов нижней челюсти (женщины), в – у зубов верхней челюсти (мужчины), г – у зубов нижней челюсти (мужчины).

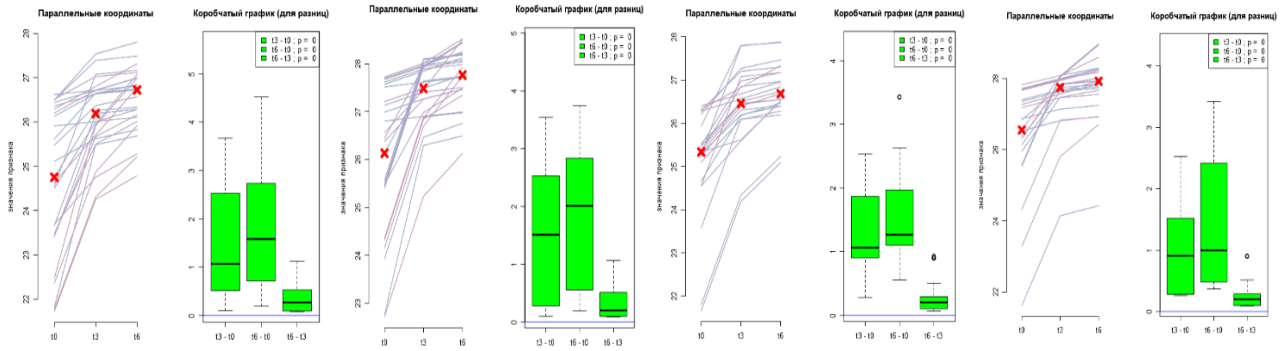

а б в г

Рисунок 4 – Анализ изменений значений температурных показателей у пациентов с комбинированной травматической окклюзией: а – у зубов верхней челюсти (женщины), б – у зубов нижней челюсти (женщины), в – у зубов верхней челюсти (мужчины), г – у зубов нижней челюсти (мужчины).

Проведение корреляционного анализа между полученными результатами показало, что наиболее статистически значимые связи между термографическими показателями тканей пародонта наблюдались в группе контроля и у пациентов с первичной травматической окклюзией во все периоды диспансерного наблюдения. У больных, имеющих комбинированную травматическую окклюзию, до начала ортопедического лечения корреляционная связь между показателями, измеренными в области зубов верхней и нижней челюсти, находилась на уровне значимости $p<0.001$, а при последующем диспансерном наблюдении наблюдалось уменьшение корреляций вплоть до их отсутствия через 6 месяцев после протезирования. Однако нами были отмечены взаимосвязи между температурными значениями, зафиксированными на разных этапах диспансерного наблюдения, которые имели различные уровни значимости.

При изучении изменений термографических показателей тканей пародонта у больных с травматической окклюзией различного возраста нами было отмечено, что статистически значимо значения температур изменились практически во всех возрастных группах.

Обследование, направленное на изучение влияния вида ортопедической конструкции на изменение температурных показателей пародонтальных тканей, показало, что у пациентов с первичной травматической окклюзией статистически значимо значения температур изменились между всеми периодами диспансерного наблюдения.

Иные результаты были получены у больных с комбинированной травматической окклюзией. Статистически значимое изменение температурных показателей тканей пародонта между всеми периодами диспансерного наблюдения наблюдалось у больных, которым было проведено ортопедическое лечение с применением несъемных и комбинированных ортопедических конструкций. У пациентов, которым были изготовлены съемные протезы, статистически достоверными были только изменения, характеризующие общую динамику температурных показателей пародонтальных тканей от момента начала ортопедического лечения до его окончания. Однако как у пациентов с первичной травматической окклюзией в стадии декомпенсации, так и у больных с комбинированной травматической окклюзией увеличение температурных показателей тканей пародонта в области функционирующей и нефункционирующей групп зубов после протезирования различными видами ортопедических конструкций в целом носило статистически значимый характер.

Изучение микроциркуляторных показателей у пациентов группы контроля позволило выявить, что изменение условий измерения находит свое отражение в изменении показателей гемодинамики. При этом наиболее стабильная регистрация микроциркуляторных показателей наблюдалась в условиях легкого контакта датчика прибора со слизистой оболочкой. Данные условия измерения характеризовались не только наиболее усредненными значениями среднего показателя микроциркуляции, но и наименьшей величиной коэффициента вариации, что характеризует отсутствие влияния извне на вазомоторную активность сосудов микроциркуляторного русла.

При изучении микроциркуляторных показателей у пациентов с первичной травматической окклюзией в стадии декомпенсации статистически значимая разница между значениями среднего показателя микроциркуляции у функционирующей и нефункционирующей групп зубов наблюдалась только через 3 месяца после ортопедического лечения в области передней группы зубов. Однако при сравнении полученных данных с результатами группы контроля статистически достоверные различия были обнаружены только в области

функционирующей группы зубов в переднем отделе зубного ряда до протезирования. При этом при отсутствии разделения на отделы и объединении значений исследуемого признака у пациентов с первичной травматической окклюзией в стадии декомпенсации статистически значимые различия между значениями микроциркуляторных показателей у функционирующей и нефункционирующей групп отмечались как до, так и через 3 и 6 месяцев после ортопедического лечения, а в целом после протезирования отмечалась тенденция к уменьшению разницы между исследуемыми гемодинамическими показателями.

У больных с комбинированной травматической окклюзией наблюдались несколько иные закономерности. Так, статистически достоверная разница между функционирующей и нефункционирующей группами наблюдалась только в боковом отделе зубного ряда через 3 и 6 месяцев после ортопедического лечения, а значения среднего показателя микроциркуляции были выше у зубов функционирующей группы, что может быть объяснено возникающей перестройкой сосудистого русла и активизацией кровоснабжения в связи с более равномерным распределением окклюзионного давления за счет восстановления целостности зубных рядов. При сравнении результатов, полученных у больных с комбинированной травматической окклюзией до ортопедического лечения, с данными группы контроля в боковом отделе нами были зафиксированы более низкие микроциркуляторные показатели как у функционирующей, так и у нефункционирующей групп зубов. В то же время у зубов переднего отдела гемодинамические показатели были выше, чем в группе контроля. Подобная тенденция к распределению гемодинамических показателей сохранялась и после протезирования. Однако необходимо отметить, что при отсутствии разделения на отделы и объединении значений исследуемого признака, до ортопедического лечения значения среднего показателя микроциркуляции были выше у нефункционирующей группы зубов, тогда как у функционирующей группы данный показатель был снижен. При этом через 3 месяца после ортопедического лечения наблюдалось обратное соотношение, сохранившееся и через 6 месяцев после протезирования, а к окончанию периода наблюдения нами было отмечено наличие статистически значимой разницы между функционирующей группой зубов у больных с комбинированной травматической окклюзией и значениями, полученными у группы контроля.

При изучении динамики электромиографических показателей в состоянии функционального покоя у пациентов с первичной травматической окклюзией в стадии декомпенсации не наблюдалось статистически значимых изменений средней амплитуды сокращения, тогда как для показателей, характеризующих максимальную амплитуду и площадь сокращения в основном была характерна

тенденция к снижению значений. В то же время, в состоянии центральной окклюзии в целом для височных и левой жевательных мышц в среднем была характерна тенденция к снижению значений исследуемых показателей, тогда как для правой жевательной мышцы отмечалась тенденция к их увеличению. В передней окклюзии наблюдалось повышение электромиографических показателей у височных мышц и их снижение у левой жевательной. Данные, полученные при анализе сократимости мышц в боковых окклюзиях, позволили сделать вывод о том, что в левой боковой окклюзии преимущественно наблюдалось снижение показателей, характеризующих амплитуду сокращения жевательных мышц с одновременным увеличением площади сокращения практически у всех исследуемых мышц. В то же время, нами было отмечено, что в правой боковой окклюзии для височных мышц было характерно увеличение значений всех исследуемых электромиографических показателей, сопровождающееся их снижением у собственно жевательных мышц.

У пациентов с комбинированной травматической окклюзией в состоянии функционального покоя у всех исследуемых мышц было отмечено снижение и последующее увеличение значений показателя, характеризующего среднюю амплитуду сокращения. Также у мышц правой стороны наблюдались некоторые изменения максимальной амплитуды и площади сокращения. В состоянии центральной окклюзии для всех исследуемых мышц было характерно снижение, сопровождающееся последующим увеличением значений всех анализируемых электромиографических показателей. Сходная динамика наблюдалась и при анализе результатов, полученных при смыкании зубов в передней и боковых окклюзиях выраженная у тех или иных мышц.

Сравнение всех групп пациентов в различные временные периоды с использованием Н-критерия Краскела-Уоллиса показало, что статистически значимых различий между исследуемыми группами не обнаружено, что сделало нецелесообразным их дальнейшее попарное сравнение. Однако при проведении статистического анализа внутри каждой группы для анализа динамики значений pH, измеренных у одних и тех же пациентов в разные моменты времени с применением критерия Фридмана, было отмечено, что как в группе обследуемых с первичной травматической окклюзией в стадии декомпенсации, так и в группе пациентов с комбинированной травматической окклюзией имелись статистически значимые отличия.

Результаты изучения кислотно-основного состояния полости рта у пациентов с первичной и комбинированной травматической окклюзией показали, что данный метод исследования не может быть использован для дифференциальной диагностики данных форм между собой. Однако изменения, происходящие после коррекции состояния при помощи ортопедических

конструкций, способствуют нормализации биодинамического равновесия гомеостатической системы полости рта. Данный процесс происходит постепенно и наиболее ярко выражен у пациентов с первичной травматической окклюзией в стадии декомпенсации после ортопедического лечения.

ВЫВОДЫ

1. Использование индексной оценки состояния пародонта позволило выявить в группах пациентов с первичной травматической окклюзией в стадии декомпенсации и у пациентов с комбинированной травматической окклюзией стойкое улучшение гигиенического состояния полости рта после ортопедического лечения, тенденцию к снижению показателя кровоточивости, а также уменьшение значений пародонтального индекса Russel через 3 месяца после протезирования, сменившееся их увеличением через 6 месяцев после ортопедического лечения, выраженным в различной степени.

2. Компьютерная томография позволяет детально изучить характер поражения костной основы альвеолярной части пародонта, преимущественную локализацию и глубину пародонтальных карманов и использовать эти данные для проведения дифференциальной диагностики генерализованных или ограниченных форм поражения пародонта.

3. Термографическое изучение состояния тканей пародонта у пациентов с интактными зубными рядами показало, что в норме температурное распределение характеризуется значительной симметричностью, а температурные показатели находятся в пределах 26.0 – 29.0°С и 26.7 – 29.3°С у женщин и 26.5 – 28.8°С и 26.9 – 29.2°С у мужчин в области зубов верхней и нижней челюстей соответственно. При этом наблюдается тесная корреляционная связь между значениями, полученными в области зубов верхней и нижней челюстей.

4. Изучение термографических показателей состояния тканей пародонта позволило отметить снижение значений температурных показателей под воздействием функциональной перегрузки до начала ортопедического лечения у пациентов с первичной травматической окклюзией в стадии декомпенсации и у больных с комбинированной травматической окклюзией по сравнению с результатами, полученными у контрольной группы. Устранение функциональной перегрузки посредством протезирования ведет к нормализации температурного распределения.

5. Изучение гемодинамических показателей состояния тканей пародонта позволило отметить до протезирования более высокие значения среднего показателя микроциркуляции у пациентов с первичной травматической окклюзией в стадии декомпенсации и более низкие значения гемодинамических

показателей у пациентов с комбинированной травматической окклюзией. При этом наблюдаемая до ортопедического лечения закономерность к увеличению микроциркуляторных показателей у зубов нефункционирующей группы по сравнению со значениями, полученными у зубов функционирующей группы, к окончанию динамического наблюдения сменилась тенденцией к более равномерному распределению значений гемодинамических показателей.

6. Исследование биоэлектрической активности жевательных мышц позволило отметить более высокие значения электромиографических показателей до ортопедического лечения как у пациентов с первичной травматической окклюзией в стадии декомпенсации, так и у пациентов с комбинированной травматической окклюзией. Ортопедическое лечение способствовало нормализации деятельности жевательных мышц и приближению полученных значений к данным группы контроля в обеих группах больных. Наблюдаемая при этом неоднородность в изменении параметров биоэлектрической активности жевательных мышц может быть связана с наличием у обследованных привычной стороны жевания.

7. Изучение изменения кислотно-основного баланса полости рта у больных с травматической окклюзией до и после ортопедического лечения позволило констатировать невозможность использования значений показателя pH для дифференциальной диагностики форм травматической окклюзии между собой. Однако было доказано, что протезирование способствует нормализации кислотно-основного баланса и улучшению общего состояния полости рта как у пациентов с первичной травматической окклюзией в стадии декомпенсации, так и у больных с комбинированной травматической окклюзией.

ПРАКТИЧЕСКИЕ РЕКОМЕНДАЦИИ

1. Своевременная диагностика стадии развития травматической окклюзии способствует предупреждению прогрессирования болезней пародонта, что благоприятно влияет на общее состояние полости рта и оставшихся зубов.

2. Изучение состояния полости рта с использованием индекса гигиены OHI-S (Грин-Вермиллион), кровоточивости десны Muhlemann-Cowell, а также пародонтального индекса Russel способствует раннему выявлению воспалительных процессов в тканях пародонта, развивающихся под влиянием функциональной перегрузки зубов, и может быть применено для оценки изменения состояния пародонтальных тканей после ортопедического лечения как критерий объективной оценки его эффективности.

3. Для более точной оценки степени тяжести травматической окклюзии следует использовать компьютерную томографию, особое внимание уделяя

анализу распространенности процесса, локализации и глубины поражения костной ткани.

4. Данные термографического обследования полезны для быстрой и неинвазивной диагностики формы травматической окклюзии, оценки степени функциональной перегрузки зубов, а также для динамической оценки эффективности стабилизации процесса под влиянием проведенного ортопедического лечения.

5. Определение микроциркуляторной картины тканей пародонта необходимо использовать для определения зубов, находящихся в состоянии выраженной функциональной перегрузки, а также для выбора опорных зубов при планировании конструкции протезов у больных с травматической окклюзией.

6. Изучение биоэлектрической активности жевательных мышц позволяет выявлять наиболее ранние признаки нарушения их деятельности при развитии травматической окклюзии и способствует планированию более эффективного ортопедического лечения.

7. Оценка кислотно-основного баланса может быть использована как объективный критерий динамики общего состояния полости рта при ортопедическом лечении больных с травматической окклюзией.

СПИСОК РАБОТ, ОПУБЛИКОВАННЫХ ПО ТЕМЕ ДИССЕРТАЦИИ

1. Алексеева Н.А. Съемная насадка для инфракрасного термометра / М.Ю. Саакян, Н.А. Алексеева, А.М. Саакян // Патент на полезную модель №147425 от 7 октября 2014 г.

2. Алексеева Н.А. Состояние микроциркуляции тканей пародонта у пациентов с рецессией десны и искусственными коронками / Е.Н. Жулев, И.Г. Федосеев, Н.А. Алексеева // Современные проблемы науки и образования. – 2015. – № 4; URL: http://www.science-education.ru/127-20523

3. Алексеева Н.А. Выявление зависимости температурных показателей слизистой оболочки полости рта от различных факторов с использованием прибора Cem-Termodiagnostics с оптоволоконной насадкой / М.Ю. Саакян, Н.А. Алексеева, А.М. Саакян // Евразийский Союз Ученых (ЕСУ) Ежемесячный научный журнал. – 2016. – № 2 (23). Часть 2. – С. 84-87.

4. Алексеева Н.А. Разработка новой методики использования прибора Cem-Termodiagnostics с оптоволоконной насадкой для термографии полости рта / М.Ю. Саакян, Н.А. Алексеева, А.М. Саакян // Сборник статей по материалам VII международной научно-практической конференции: «Актуальные проблемы науки XXI века», часть 1. М., 2016. – С. 86-90.

5. Алексеева Н.А. Сравнительная оценка влияния съемных протезов из различных материалов на состояние краевого пародонта у больных с частичной потерей зубов / Е.Н. Жулев, А.А. Александров, Н.А. Алексеева, П.Р. Семенова // Клинический случай. Научный студенческий журнал. Сборник тезисов Научной Сессии молодых учёных и студентов «Медицинские этюды». – 2018. – С. 232-233.

6. Алексеева Н.А. Индексная оценка состояния пародонта у пациентов с первичной травматической окклюзией / Е.Н. Жулев, Н.А. Алексеева // Уральский медицинский журнал. – 2018. – №6(161). – С. 13-16.

7. Алексеева Н.А. Состояние биоэлектрической активности жевательных мышц в состоянии центральной окклюзии у пациентов с травматической окклюзией по данным электромиографии / Н.А. Алексеева, Е.Н. Жулев // Уральский медицинский журнал. – 2018. – №6(161). – С. 5-12.

8. Алексеева Н.А. Состояние индексной оценки полости рта у пациентов с комбинированной травматической окклюзией / Е.Н. Жулев, Н.А. Алексеева // Современные проблемы науки и образования. – 2018. – № 4; URL: http://www.science-education.ru/article/view?id=27681